This is a digital copy of a book that was preserved for generations on library shelves before it was carefully scanned by Google as part of a project to make the world's books discoverable online.

It has survived long enough for the copyright to expire and the book to enter the public domain. A public domain book is one that was never subject to copyright or whose legal copyright term has expired. Whether a book is in the public domain may vary country to country. Public domain books are our gateways to the past, representing a wealth of history, culture and knowledge that's often difficult to discover.

Marks, notations and other marginalia present in the original volume will appear in this file - a reminder of this book's long journey from the publisher to a library and finally to you.

Usage guidelines

Google is proud to partner with libraries to digitize public domain materials and make them widely accessible. Public domain books belong to the public and we are merely their custodians. Nevertheless, this work is expensive, so in order to keep providing this resource, we have taken steps to prevent abuse by commercial parties, including placing technical restrictions on automated querying.

We also ask that you:

+ *Make non-commercial use of the files* We designed Google Book Search for use by individuals, and we request that you use these files for personal, non-commercial purposes.

+ *Refrain from automated querying* Do not send automated queries of any sort to Google's system: If you are conducting research on machine translation, optical character recognition or other areas where access to a large amount of text is helpful, please contact us. We encourage the use of public domain materials for these purposes and may be able to help.

+ *Maintain attribution* The Google "watermark" you see on each file is essential for informing people about this project and helping them find additional materials through Google Book Search. Please do not remove it.

+ *Keep it legal* Whatever your use, remember that you are responsible for ensuring that what you are doing is legal. Do not assume that just because we believe a book is in the public domain for users in the United States, that the work is also in the public domain for users in other countries. Whether a book is still in copyright varies from country to country, and we can't offer guidance on whether any specific use of any specific book is allowed. Please do not assume that a book's appearance in Google Book Search means it can be used in any manner anywhere in the world. Copyright infringement liability can be quite severe.

About Google Book Search

Google's mission is to organize the world's information and to make it universally accessible and useful. Google Book Search helps readers discover the world's books while helping authors and publishers reach new audiences. You can search through the full text of this book on the web at `http://books.google.com/`

Über dieses Buch

Dies ist ein digitales Exemplar eines Buches, das seit Generationen in den Regalen der Bibliotheken aufbewahrt wurde, bevor es von Google im Rahmen eines Projekts, mit dem die Bücher dieser Welt online verfügbar gemacht werden sollen, sorgfältig gescannt wurde.

Das Buch hat das Urheberrecht überdauert und kann nun öffentlich zugänglich gemacht werden. Ein öffentlich zugängliches Buch ist ein Buch, das niemals Urheberrechten unterlag oder bei dem die Schutzfrist des Urheberrechts abgelaufen ist. Ob ein Buch öffentlich zugänglich ist, kann von Land zu Land unterschiedlich sein. Öffentlich zugängliche Bücher sind unser Tor zur Vergangenheit und stellen ein geschichtliches, kulturelles und wissenschaftliches Vermögen dar, das häufig nur schwierig zu entdecken ist.

Gebrauchsspuren, Anmerkungen und andere Randbemerkungen, die im Originalband enthalten sind, finden sich auch in dieser Datei – eine Erinnerung an die lange Reise, die das Buch vom Verleger zu einer Bibliothek und weiter zu Ihnen hinter sich gebracht hat.

Nutzungsrichtlinien

Google ist stolz, mit Bibliotheken in partnerschaftlicher Zusammenarbeit öffentlich zugängliches Material zu digitalisieren und einer breiten Masse zugänglich zu machen. Öffentlich zugängliche Bücher gehören der Öffentlichkeit, und wir sind nur ihre Hüter. Nichtsdestotrotz ist diese Arbeit kostspielig. Um diese Ressource weiterhin zur Verfügung stellen zu können, haben wir Schritte unternommen, um den Missbrauch durch kommerzielle Parteien zu verhindern. Dazu gehören technische Einschränkungen für automatisierte Abfragen.

Wir bitten Sie um Einhaltung folgender Richtlinien:

+ *Nutzung der Dateien zu nichtkommerziellen Zwecken* Wir haben Google Buchsuche für Endanwender konzipiert und möchten, dass Sie diese Dateien nur für persönliche, nichtkommerzielle Zwecke verwenden.

+ *Keine automatisierten Abfragen* Senden Sie keine automatisierten Abfragen irgendwelcher Art an das Google-System. Wenn Sie Recherchen über maschinelle Übersetzung, optische Zeichenerkennung oder andere Bereiche durchführen, in denen der Zugang zu Text in großen Mengen nützlich ist, wenden Sie sich bitte an uns. Wir fördern die Nutzung des öffentlich zugänglichen Materials für diese Zwecke und können Ihnen unter Umständen helfen.

+ *Beibehaltung von Google-Markenelementen* Das "Wasserzeichen" von Google, das Sie in jeder Datei finden, ist wichtig zur Information über dieses Projekt und hilft den Anwendern weiteres Material über Google Buchsuche zu finden. Bitte entfernen Sie das Wasserzeichen nicht.

+ *Bewegen Sie sich innerhalb der Legalität* Unabhängig von Ihrem Verwendungszweck müssen Sie sich Ihrer Verantwortung bewusst sein, sicherzustellen, dass Ihre Nutzung legal ist. Gehen Sie nicht davon aus, dass ein Buch, das nach unserem Dafürhalten für Nutzer in den USA öffentlich zugänglich ist, auch für Nutzer in anderen Ländern öffentlich zugänglich ist. Ob ein Buch noch dem Urheberrecht unterliegt, ist von Land zu Land verschieden. Wir können keine Beratung leisten, ob eine bestimmte Nutzung eines bestimmten Buches gesetzlich zulässig ist. Gehen Sie nicht davon aus, dass das Erscheinen eines Buchs in Google Buchsuche bedeutet, dass es in jeder Form und überall auf der Welt verwendet werden kann. Eine Urheberrechtsverletzung kann schwerwiegende Folgen haben.

Über Google Buchsuche

Das Ziel von Google besteht darin, die weltweiten Informationen zu organisieren und allgemein nutzbar und zugänglich zu machen. Google Buchsuche hilft Lesern dabei, die Bücher dieser Welt zu entdecken, und unterstützt Autoren und Verleger dabei, neue Zielgruppen zu erreichen. Den gesamten Buchtext können Sie im Internet unter `http://books.google.com` durchsuchen.

LANE MEDICAL LIBRARY STANFORD STOR
QS3 .D14 1896
Mikroskopie der harnsedimente / Von dr.
24503412374

MIKROSKOPIE

DER

HARNSEDIMENTE.

VON

Dr. ALBERT DAIBER.

— PHYSIOLOGISCHES UND BAKTERIOLOGISCHES LABORATORIUM ZÜRICH. —

MIT 106 ABBILDUNGEN AUF 53 TAFELN.

WIESBADEN.

VERLAG VON J. F. BERGMANN.

1896.

$2.50

Verlag von J. F. Bergmann in Wiesbaden.

Anleitung zur chemischen Analyse des Weines. Von Professor Dr. E. Borgmann. Mit Vorwort von Prof. Dr. C. R. Fresenius. Mit 2 Tafeln in Farbendruck und 3 Holzschnitten im Text.

M. 3.—, geb. M. 4.—

Die Milch, ihre häufigeren Zersetzungen und Verfälschungen, mit spezieller Berücksichtigung ihrer Beziehungen zur Hygiene. Von Hermann Scholl, Assistent am hygien. Institut d. deutschen Universität zu Prag. Mit einem Vorwort von Dr. Ferd. Hueppe, Professor d. Hygiene a. d. deutschen Universität zu Prag. Mit 17 Abbildungen. M. 3.60

LANE
MEDICAL LIBRARY
SEAL OF THE LELAND STANFORD JUNIOR UNIVERSITY
1885
Gift of
Dr. Alfred Eichler

bildungen auf 3 Tafeln in Farbendruck. M. 15.—

Die Zuckerharnruhr. Von Prof. Dr. W. Ebstein, Geh. Med.-Rath u. Direktor d. med. Klinik in Göttingen. M. 7.60

Die nervösen Störungen sexuellen Ursprungs. Von Dr. L. Loewenfeld, Spezialarzt für Nervenkrankheiten in München. M. 2.80

Die moderne Behandlung der Nervenschwäche (Neurasthenie), der Hysterie und verwandter Leiden. Von Dr. L. Loewenfeld, Spezialarzt für Nervenkrankheiten in München. Dritte vermehrte Auflage.

M. 2.80

Verlag von J. F. Bergmann in Wiesbaden.

Gesammelte Abhandlungen aus der medicinischen Klinik zu Dorpat. Herausgegeben von Prof. Dr. H. Unverricht, ehemaligem Direktor der Klinik, jetzigem Direktor des Krankenhauses Magdeburg-Sudenburg. K. R. Staatsrath. Mit 7 Tafeln. M. 16.—

Inhalt: Kusik, Experimentelle Studien über die corticale Innervation der Rumpfmuskulatur. — Wieting, Zur Physiologie der intracorticalen Ganglien und über die Beziehungen derselben zum epileptischen Anfall. — Tochtermann, Ueber die Cirkulationsstörungen im epileptischen Anfall. — Vierhuff, Ueber absteigende Degeneration nach einseitigen Hirn- und Rückenmarksverletzungen. — Lunin, Zur Diagnostik der Trans- und Exsudate mit Hilfe der Bestimmung des spec. Gewichts. — Spehlmann, Ein Beitrag zur Kenntniss der Lingua geographica. — Radomski, Die Harncylinder im eiweissfreien Urin. — Bruttan, Ein Beitrag zur Kasuistik der centralen Gliose des Rückenmarks (Syringomyelie). — Gotard, Ueber die Auslösung von Reflexen durch Summation elektrischer Hautreize. — Szupak, Experimentelle Untersuchungen über die Resorption der Pneumothoraxluft. — Krebs, Ueber die Athmungsbewegungen bei den verschiedenen Formen des Pneumothorax. — Orlowski, Ein experimenteller Beitrag zur Kenntniss der Einwirkung des Atropins auf die Respiration. — Ost, Beiträge zur Bestimmung der Capacität des Magens.

Zur Theorie der Harnsäurebildung im Säugethierorganismus. Von Dr. J. Horbaczewski, Professor an der böhmischen Universität Prag. M. —.80

Die Verdauungsfermente beim Embryo und Neugeborenen. Von Dr. med. Fr. Krüger, Privatdozent an der Universität Dorpat. M. 3.60

Die Zuckerharnruhr. Von Prof. Dr. W. Ebstein, Geh. Med.-Rath u. Direktor der med. Klinik in Göttingen. M. 7.60

Die akuten Lungenentzündungen als Infektionskrankheiten. Nach eigenen Untersuchungen bearbeitet von Prof. Dr. Finkler, Leiter der medizin. Universitäts-Poliklinik, dirigirender Arzt am Friedrich-Wilhelms-Hospital zu Bonn. M. 13.60

Beiträge zur Struktur und Entwickelung des Carcinoms. Von E. Noeggerath, weiland M. D. Prof. emer. d. New York Med. College. Mit 108 Abbildungen auf 3 Tafeln in Farbendruck. M. 15.—

Die Ptomaïne oder Cadaver-Alkaloïde. Von Dr. H. Oeffinger, Grossherzogl. Badischer Bezirksarzt. M. 1.60.

Beiträge zur Reinisolirung, quantitativen Trennung und chemischen Charakteristik von Alkaloiden und glycosidartigen Körpern in forensen Fällen, mit besonderer Rücksicht auf den Nachweis derselben in verwesenden Cadavern. Von Dr. Karl Kippenberger, Privatdozenten am eidgenössischen Polytechnikum in Zürich. M. 1.60

Verlag von J. F. Bergmann in Wiesbaden.

Die

Methoden der praktischen Hygiene.

Anleitung zur Untersuchung und Beurtheilung

von

Aufgaben des täglichen Lebens.

Von

Dr. K. B. Lehmann,

Professor der Hygiene und Vorstand des Hygienischen Instituts der Universität Würzburg.

Preis M. 16.—, geb. M. 17.60.

. . . . Der Chemiker, welcher vielfach mit hygienischen Untersuchungen, sei es von Seite von Behörden oder Privaten, beauftragt wird, kann sich dort Raths erholen, welche Bestandtheile z. B. eines Nahrungsmittels, oder eines Trinkwassers bestimmt werden müssen, um schliesslich die Frage der Unschädlichkeit oder Schädlichkeit beantworten zu können. Insbesondere dem Nahrungsmittel-Chemiker muss daran liegen, die Fühlung mit den Anforderungen der Hygiene nicht zu verlieren; gerade im vorliegenden Buche wird er das zur Erfüllung dieser Forderung Nöthige finden. . . . .

. . . . Nicht das letzte Lob ist der Ausstattung des Buches zu spenden, eine grosse Anzahl von theils schematischen Abbildungen (126) kommt dem Verständnisse der Methoden wesentlich entgegen. Wir wünschen daher dem Buche die wohlverdiente Beachtung und möglichste Verbreitung.

Prof. Renk-Halle a. S. i. d. Münchener med. Wochenschrift.

„Wenn jemals ein Buch einem dringenden Bedürfnisse abgeholfen und alles geleistet hat, was es verspricht, so ist es dieses. Dass der Verfasser zu seinem Werke wirklich berufen ist, wissen wir aus vielen seiner Spezialarbeiten; was aber diesem Buche einen ganz besonderen Werth verleiht, ist die wissenschaftliche Genauigkeit und zugleich die praktische Brauchbarkeit . . ."

Correspondenz-Blatt f. Schweizer Aerzte.

Bei Abfassung dieses Werkes wurde vor allem der medizinische und hygienische Standpunkt berücksichtigt, d. h. es soll dasselbe eine Anleitung zu hygienischen Untersuchungen in erster Linie für den Arzt und Hygieniker sein. Wegen der Rücksichtnahme auf ein medizinisches Publikum mussten jeweils die einfachsten Untersuchungsmethoden ausgewählt werden, was wir nur billigen können, da wir mit *Berzelius* bei Wahl zwischen mehreren Methoden unbedenklich der einfachsten, wenn nur hinreichend genauen, den Vorzug geben. Der reiche Inhalt zerfällt in die grösseren Abschnitte: allgemeine Methodik (einschliesslich bakteriologische Prüfungen) und spezielle Untersuchungen. Letztere enthalten die Unterabtheilungen: Luft, Boden, Wasser, Nahrungsmittel (allgemeine Prüfungen und Prüfungsgrundsätze, Konservirungsmittel, sodann Fleisch und Fleischkonserven, Wurst, Milch, Butter, Käse, Mehl und Brot, Kartoffeln, Obst, Gemüse), Zucker, Honig, Saccharin, Thee, Kaffee, Cacao, Chocolade, Gewürze, Tabak, Bier, Wein, Branntwein, ferner Kleidung, Wohnung, Gebrauchsgegenstände, Beurtheilung von Desinfektionsmitteln und der Ursachen einer Epidemie. Hier ist zum ersten Male mit strenger Konsequenz die Beurtheilung der Untersuchungsobjekte auf Gesundheitsschädlichkeit durchgeführt. Der untersuchende Chemiker und prüfende Arzt erhalten eine bisher in diesem Maasse nicht gegebene sichere Grundlage für Abgabe des Urtheiles. β.

Biedermann's techn.-chem. Jahrbuch.

MIKROSKOPIE

DER

HARNSEDIMENTE.

MIKROSKOPIE

DER

HARNSEDIMENTE.

VON

Dr. ALBERT DAIBER.

PHYSIOLOGISCHES UND BAKTERIOLOGISCHES LABORATORIUM ZÜRICH.

MIT 106 ABBILDUNGEN AUF 53 TAFELN.

LIBRARY

WIESBADEN.

VERLAG VON J. F. BERGMANN.

1896.

Alle Rechte vorbehalten.

YALE LIBRARY

Druck der Königl. Universitätsdruckerei von H. Stürtz in Würzburg.

QH
14
1896

DEM

MEISTER UND BAHNBRECHER

AUF DEM

GEBIETE DER NATURWISSENSCHAFTEN

HERRN PROF. DR. E. HAECKEL, JENA

IN HOCHACHTUNG GEWIDMET

VOM VERFASSER.

33264

Vorwort.

Die klinische Diagnostik sowohl wie Spezialwerke lieferten bereits zum Teil hervorragende Arbeiten auf dem Gebiete der Uroskopie. Wenn ich mir nun trotzdem gestatte, mit meinem Werke: „Mikroskopie der Harnsedimente" vor die Öffentlichkeit zu treten, so entspringt dieses Unterfangen lediglich dem lebhaften Wunsche, eine bescheidene Summe selbstbeobachteter, streng geprüfter und gesichteter Thatsachen denjenigen bekannt zu geben, welche sich mit den immermehr an Bedeutung und Wichtigkeit gewinnenden uroskopischen Arbeiten speziell beschäftigen.

Dass bei der Ausarbeitung der Bilder vielfach eine Rekapitulation von zum Teil Bekanntem stattfinden musste, liegt in der Natur des Werkes, überall aber war ich bemüht, selbst unter dem Bekannten streng zu sichten und im übrigen die Befunde genau nach der Beobachtung zu zeichnen unter Vermeidung allen Phantasiespieles.

Der praktische Wert und Nutzen mikroskopischer Bilder liegt doch vor allem in der möglichst getreuen und genauen Wiedergabe des Befundes und nicht in einer schönen kolorierten Zeichnung von Objekten, die man nie oder wenigstens nie in den vorgeführten Formen zu sehen bekommt: Dieses war mein leitendes Prinzip!

Gerade bei den organisierten Sedimenten, resp. bei den verschiedenen Krankheiten im uropoëtischem System wurden jeweils immer nur diejenigen Bilder unter vielen anderen ausgewählt, welche, wahrheitsgetreu, sich als spezifisch charakteristisch für die betr. Krankheit erwiesen.

Eine besondere Berücksichtigung fanden auch im vorliegenden Werke sowohl die Mikroorganismen wie auch die tierischen Parasiten. Besonders wurden im Atlas alle diejenigen pathogenen Bakterien auf-

genommen, welche wir so häufig bei den entsprechenden Krankheiten als die direkten Erreger oder als Begleiterscheinungen derselben antreffen.

Die Bilder betreffen besonders typische Fälle; die Färbungen wurden nach den jeweils im Text angegebenen Methoden ausgeführt.

Zur weiteren Orientierung gebe ich noch an, dass ich für die Nierenkrankheiten die Einteilung in die akute, subchronische und chronische Form wählte.

Da die Beschaffenheit des Harnsedimentes bei Amyloidniere sich wesentlich von demjenigen bei Nierencirrhose kaum oder gar nicht unterscheidet, so nahm ich von der Aufnahme eines betr. Bildes (Sediment in einem Falle von Amyloidniere) Umgang.

Auf die Ätiologie bei den verschiedenartigen Erkrankungen im Urogenitalapparate wurde absichtlich, weil nicht im Charakter des Atlas liegend, nicht eingetreten und verweise ich in dieser Richtung auf die zahlreichen Spezialwerke.

Was die Blutungen aus den verschiedenen Abschnitten des uropoëtischen Systems anbelangt, so verweise ich betreffs deren Differenzierung auf den Abschnitt „Blutkörperchen".

Zum Schlusse fühle ich mich verpflichtet, Herrn Bergmann, welcher keine Kosten und Mühen scheute, um das Werk zu fördern, wie auch der Kgl. Universitätsdruckerei des Herrn Stürtz, die mit grossem Verständnis die mancherlei schwierigen Aufgaben bewältigte, meinen Dank und meine volle Anerkennung hier auszusprechen.

Zürich, Oktober 1895.

Albert Daiber.

Inhalts-Verzeichnis.

Einleitung: Die mikroskopische Prüfung der Harnsedimente.

				Text Seite
Sedimentierglas 1/3 natürl. Grösse	Tafel I	Fig. Nr. 1	. . . . .	2
Centrifuge, Kreisel-, nach Prof. Gärtner	„ I	„ 2	. . . . .	3

I. Teil.

Nicht organisierte Sedimente.

a) Die Harnsäure und ihre Salze.

Harnsäure in den gewöhnlichen Formen	Tafel II	Fig. Nr. 3	. . . . .	6
„ „ Tonnenform	„ II	„ 4	. . . . .	8
„ „ Drusen- und Rosettenform	„ III	„ 5	. . . . .	8
„ bei Konkrementen	„ III	„ 6	. . . . .	8
„ in sogen. Dumbbells	„ IV	„ 7	. . . . .	8
„ mit HCl. ausgefällt	„ IV	„ 8	. . . . .	8
Natron- und Kali-Urat	„ V	„ 9	. . . . .	8
Ammonurat	„ V	„ 10	. . . . .	9

b) Phosphorsäure und Phosphate.

Tripelphosphat, gewöhnliche Form	Tafel VI	Fig. Nr. 11	. . . . .	10
„ seltenere „	„ VI	„ 12	. . . . .	10
„ seltenste „	„ VII	„ 13	. . . . .	10
Calciumphosphate	„ VII	„ 14	. . . . .	10
Magnesiumphosphat	„ VIII	„ 15	. . . . .	11

c) Sonstige nicht organisierte Körper.

Calciumoxalat in den gewöhnlichen Formen	„ VIII	„ 16	. . . . .	11
Gips (schwefels. Kalk)	„ IX	„ 17	. . . . .	12
Kohlensaurer Kalk	„ IX	„ 18	. . . . .	12
Leucin	„ X	„ 19	. . . . .	12
Bilirubin (Hämatoidin)	„ X	„ 20	. . . . .	13
Salpetersaurer Harnstoff	„ XI	„ 21	. . . . .	13
Cystin	„ XI	„ 22	. . . . .	13
Tyrosin	„ XII	„ 23	. . . . .	14
Hippursäure	„ XII	„ 24	. . . . .	14

			Text Seite
Xanthin	Tafel XIII	Fig. Nr. 25	15
Indigo	„ XIII	„ 26	15
Fett und Fettsäurenadeln	„ XIV	„ 27	15
Cholesterin	„ XIV	„ 28	16
Phenylglykosazon aus diabet. Harn	„ XV	„ 29	16
Häminkrystalle	„ XV	„ 30	17

II. Teil.

Organisierte Sedimente.

a) Epithelien und weitere morphotische Elemente.

Plattenförmige Epithelien	Tafel XVI	Fig. Nr. 31	19
Epithel aus Blase und Vagina in Konglomeraten	„ XVI	„ 32	19
Blasen-Epithel	„ XVII	„ 33	19
Epithel aus Pars prostat. und bulbosa	„ XVII	„ 34	20
Runde Epithelien	„ XVIII	„ 35	20
Geschwänzte Epithelien	„ XVIII	„ 36	20
Vaginal-Epithelien	„ XIX	„ 37	20
Cylinder- und Spindel-Epithelien	„ XIX	„ 38	21
Nieren-Epithelien	„ XX	„ 39	21
„ „ verfettet	„ XX	„ 40	21
Epitheldetritus	„ XXI	„ 41	21
Rote Blutkörperchen	„ XXI	„ 42	22
Ausgelaugte Blutkörperchen	„ XXII	„ 43	22
Blutkörperchen in Stechapfelform	„ XXII	„ 44	23
Blutkoagula	„ XXIII	„ 45	24
Leukocyten	„ XXIII	„ 46	24
„ nach Essigsäurebehandlung	„ XXIV	„ 47	26
„ verfettet und aus ammoniakal. Harn	„ XXIV	„ 48	26

b) Cylinder.

Urat- und Ammonurat-Cylinder	Tafel XXV	Fig. Nr. 49	27
Schleimcylinder	„ XXV	„ 50	27
Cylindroide	„ XXVI	„ 51	28
Bakterien-Cylinder	„ XXVI	„ 52	28
Hodencylinder	„ XXVII	„ 53	28
Hyaline Cylinder	„ XXVII	„ 54	30
„ „	„ XXVIII	„ 55	30
„ „	„ XXVIII	„ 56	30
Granulierte Cylinder	„ XXIX	„ 57	30
„ „	„ XXIX	„ 58	31
Blut- und Blutschattencylinder	„ XXX	„ 59	31
Epithelial-Cylinder	„ XXX	„ 60	31
Eiter-Cylinder	„ XXXI	„ 61	32
Wachscylinder	„ XXXI	„ 62	32

c) Sperma und Urethralfäden.

					Text Seite
Spermatozoën	Tafel	XXXII	Fig. Nr.	63 . . .	32
Sperma	„	XXXII	„	64 . . .	33
Normaler Urethralfaden	„	XXXIII	„	65 . . .	34
Urethralfaden bei Urethrorrhoë	„	XXXIII	„	66 . . .	34
„ mit Epithel	„	XXXIV	„	67 . . .	35
„ „ Spermatozoën	„	XXXIV	„	68 . . .	35
„ „ Leukocyten	„	XXXV	„	69 . . .	35
„ „ „	„	XXXV	„	70 . . .	36

d) Gewebsteile.

	Tafel	XXXVI	Fig. Nr.	71 . . .	36

e) Mikroorganismen.

α) nicht pathogene.

Penicillium glaucum	Tafel	XXXVI	Fig. Nr.	72 . . .	37
Sacharomyces, Sarcina, Bact. ureae	„	XXXVII	„	73 . . .	37
Mikrococcus ureae aus alkal. Harn	„	XXXVII	„	74 . . .	37

β) pathogene.

Bacterium coli	Tafel	XXXVIII	Fig. Nr.	75 . . .	38
Mikrokokken im Eiterurin, extra- u. intracellulär	„	XXXVIII	„	76 . . .	38
Streptokokken im Eiterurin	„	XXXIX	„	77 . . .	38
Gonokokken, akute Infektion	„	XXXIX	„	78 . . .	39
„ subakute „	„	XL	„	79 . . .	39
„ chronische „	„	XL	„	80 . . .	39
Bacillus der Tuberkulose	„	XLI	„	81 . .	40, 41, 42
„ „	„	XLI	„	82 . . .	42
„ „	„	XLII	„	83 . . .	42

f) Tierische Parasiten.

Echinokokken	Tafel	XLII	Fig. Nr.	84 . . .	42
Distoma haematobium nach v. Jaksch	„	XLIII	„	85 . . .	42
„ (Eier nach v. Jaksch)	„	XLIII	„	86 . . .	42
Filaria sanguinis hominis nach v. Jaksch	„	XLIV	„	87 . . .	42

III. Teil.

Allgemeine Sedimente unter normalen und bestimmten pathologischen Verhältnissen.

					Text Seite
Sediment eines normalen sauren Harnes	Tafel	XLIV	Fig. Nr.	88 . . .	44
„ „ stark alkalischen „	„	XLV	„	89 . . .	44
„ „ neutralen „	„	XLV	„	90 . . .	45
„ „ stark sauren „	„	XLVI	„	91 . . .	45
„ bei Spermatorrhoë	„	XLVI	„	92 . . .	46

			Text Seite
Sediment bei Vaginitis	Tafel XLVII	Fig. Nr. 93 . . .	46
„ „ Cystitis acuta, saure Reaktion	„ XLVII	„ 94 . . .	46
„ „ „ „ alkal. „	„ XLVIII	„ 95 . . .	46
„ „ „ chronica, „ „	„ XLVIII	„ 96 . . .	47
„ „ Stauungshyperämie der Niere	„ XLIX	„ 97 . . .	47
„ „ „ „ „	„ XLIX	„ 98 . . .	47
„ „ akuter Nephritis, Anfangsstadium	„ L	„ 99 . . .	48
„ „ subchron. Nephritis, entzündliche Fettniere	„ L	„ 100 . . .	48
„ „ subchron. Nephritis, chronisch hämorrh. Form	„ LI	„ 101 . . .	48
„ „ chron. Nephritis, Nierencirrhose	„ LI	„ 102 . . .	49
„ „ „ „ schwere Form vor dem letalen Ausgange	„ LII	„ 103 . . .	49
„ „ Nierentuberkulose	„ LII	„ 104 . . .	49
„ „ Pyelitis calculosa	„ LIII	„ 105 . . .	49
Verunreinigungen der Sedimente	„ LIII	„ 106 . . .	50

Einleitung.

Die mikroskopische Prüfung der Harnsedimente.

Bevor eine richtige mikroskopische Prüfung der Harnsedimente ausgeführt werden kann, ist es zunächst ausserordentlich wichtig, die Art und Weise der Entnahme des der Untersuchung unterliegenden Harnes genau zu kennen, umsomehr, als gerade von einer solchen Entnahme das Resultat der mikroskopischen Prüfung mehr oder weniger stark beeinflusst werden kann.

Während der kälteren Jahreszeit kann der Harn, wenn er z. B. an den Ort der Untersuchung transportiert werden muss, direkt ohne weiteres in ein sauberes, vorher mit kochendem Wasser noch ausgespültes Glasgefäss gegeben werden; da, wo es sich speziell um den Nachweis von Mikroorganismen handelt (Bakteriurien), und in der warmen Jahreszeit, in welcher die Gefahr einer raschen Zersetzung bezw. Gärung des Urines vorliegt, sollte der betr. Harn eigentlich nur unter allen Kautelen der Aseptik entnommen und in vorher sterilisierte Gläser gebracht werden. Für gewöhnlich genügt, um einer raschen Zersetzung des Harnes vorzubeugen, die peinlichste Sauberkeit und ein kleiner Zusatz von alkoholischer Thymollösung (2 g Thymol auf 1 Liter Harn). Die Gefässe, in welchen also der Harn zur Untersuchung eingeliefert wird, müssen gut verschlossen sein; der Verschluss geschieht mit einem neuen Korken oder einem Kautschukzapfen.

Am zweckmässigsten und deshalb auch am sichersten ist es, den Patienten, soweit es natürlich immer nur möglich ist, am Untersuchungsort selbst, sei es im Laboratorium oder im Sprechzimmer, urinieren zu lassen und zwar in ein aufs peinlichste in oben angegebener Weise gereinigtes Becherglas. Auf diese Weise kann sowohl die Stärke des Harnstrahles genau und leicht geprüft als auch der Urin in verschiedenen und getrennten Portionen aufgefangen werden, ein Umstand, der ja speziell für gewisse Erkrankungen der Urethra wie der Blase von grosser und unterscheidender Wichtigkeit ist. Für

die histologische Prüfung genügt die einmalig eliminierte Harnmenge in allen Fällen wo der Urin stark getrübt ist. Anders aber verhält es sich bei nur leichten Trübungen oder bei der Aufsuchung seltener Gebilde wie z. B. der Harncylinder. In diesem Falle sollte der während 24 Stunden in ein grösseres, reines, womöglich mit einem Glasstöpsel verschlossenes Gefäss gesammelte Urin zur Untersuchung vorliegen. Der über dem Bodensatz sich klar abhebende Urin wird dann abgegossen und das Depôt in der unten beschriebenen Weise weiter behandelt.

Beim männlichen Geschlechte ist vor der Miktion besonders in Fällen von Balanitis eine Abwaschung der Glans und der Vorhaut angezeigt; beim weiblichen Geschlecht empfiehlt sich vor dem Miktionsakte überhaupt eine Waschung event. eine Ausspülung der Genitalien. Letztere unterbleibt natürlich in allen Fällen, in denen es sich nebenbei auch noch um Untersuchungen des Vaginalsekretes handelt. Bei Menses oder Leukorrhöe dürfte die Anwendung des Katheters manchmal geboten sein.

Geht man nun in der angegebenen Weise bei der Urin-Entnahme vor, so kann man sich von Anfang an vor vielen Irrtümern und vielen Schwierigkeiten schützen; es ist nämlich fast unglaublich, wie viele Fremdkörper (s. Abbildung Nr. 106) in einem Harnsedimente aufgefunden werden und zu Täuschungen Anlass geben können. So finden wir z. B. Fettropfen, Amylum-Körner, Luftblasen, Wollfasern, Hanf-, Seiden- und Baumwoll-Fasern, Leinenfäden und dergl. mehr. Oft sind Fremdkörper dem Urine absichtlich beigemengt, wie Haare von Hysterischen, Staub, Kohlenpartikelchen u. s. w.

Man kann sich also die histologische Prüfung sehr leicht und sicher gestalten, wenn man nur die oben beschriebenen Vorsichtsmassregeln bei der Entnahme des Urines genau berücksichtigt und vom Patienten ebenfalls strengstens ausführen lässt.

Der zu untersuchende Urin wird, nachdem er vorher noch gut durchgeschüttelt worden, in hohe, nach unten spitz zulaufende Gläser, sog. Champagnergläser (vide Abbildung Nr. 1 Sedimentglas) gegeben, darin an einem kühlen Orte der Sedimentation überlassen und vorher auf die Reaktion geprüft. Die Feststellung der Reaktion des Harnes ist für die mikroskopische Prüfung unumgänglich nötig; wir werden später bei Behandlung der einzelnen Kapitel auf die Reaktion noch öfter zurückkommen. Diese Art der Sedimentation in genannten Gläsern hat den Vorzug, dass man den Vorgang der Sedimentbildung besser beobachten und dadurch event. zu gewissen, manchmal wichtigen Schlüssen schon von vornherein gelangen kann. So sehen wir Harne ausserordentlich rasch sedimentieren, wobei sie sich über dem gebildeten Depôt schnell klären, wir finden solche Vorgänge z. B. bei Phosphaturien, Pyurien; andere Harne liefern nur ein schwaches Depôt und bleiben stets trübe, z. B. bei Cystitis, Vaginitis u. a. m.; andere wieder liefern ein Depôt, in dem sich genau mehrere Schichten unterscheiden lassen, so bei gewissen Nierenleiden u. s. w. Natürlich sind die hier interpretierten Vor-

gänge bei der Sedimentation absolut nicht genau; diese Vorgänge sollen uns nur allgemeine Eindrücke hervorrufen und vor allem dazu dienen, unsere Beobachtungen zu einer gewissen Unterstützung und Direktion der Untersuchung selbst heranzuziehen. Wir werden daher auch diese Beobachtungen bei der Sedimentgewinnung vor allem auf die Farbe und den Umfang des Sedimentes ausdehnen, ob der Harn sich klärt oder ob er konstant trübe bleibt, ob das Sediment flockig, fadenförmig, schleimig, eiterig und dergl. ist. Diese Art der Sedimentation im Glase ist im allgemeinen die gewöhnliche und für den praktischen Arzt trotz des Zeitverlustes eigentlich auch die bequemste und am leichtesten ausführbare, wenn auch manchmal mit derselben in gewissen Harnen, namentlich in solchen, die leicht aber gleichmässig getrübt sind, trotz langer Sedimentationszeit nichts erhalten wird.

Anders verhält es sich natürlich in dieser Richtung mit den entsprechenden Hilfsapparaten in Kliniken und in den speziell für urologische Arbeiten eingerichteten Laboratorien, wo man die Centrifuge zur raschen Gewinnung von Sedimenten benützt oder auch neuerdings die Elektrolyse. Ich will hier nur deshalb etwas näher auf die Centrifuge eintreten, weil dieselbe die langsame Sedimentgewinnungsmethode je länger je mehr verdrängt und namentlich in der unten beschriebenen Form anfängt, sich auch in der Privatpraxis einzubürgern.

Der Hauptvorteil der Centrifuge besteht darin, sehr schnell und rasch arbeiten und dadurch eine Reihe von Untersuchungen in kürzester Zeit ausführen zu können. Ferner liefert die Anwendung der Centrifuge selbst aus Urinen in wenigen Minuten ein Sediment, welche trotz langen Stehenlassens und trotz verdächtigen Aussehens absolut kein Depôt fallen lassen, und solche Urine giebt es, wie bereits gesagt, in ziemlicher Menge. Dass natürlich die Centrifuge kein Sediment da liefern kann, wo eine auffallende, verminderte Dichte des Harnes vorliegt, ist wohl ohne weiteres einleuchtend, ebenso, dass der Umfang des Sedimentes abhängig ist vom Grade der Dichte des Harnes, sowie der Menge der in demselben suspendierten Bestandteile.

Es existieren nun für unsere Zwecke eine Reihe von Centrifugalapparaten, so z. B. die Stoenbecksche Handcentrifuge, mehr oder weniger bereits von verschiedenen Seiten verbessert; die Heynemann'sche Centrifuge u. a. m. Der von Professor Gaertner in Wien konstruierte und von ihm mit dem Namen Kreisel-Centrifuge belegte Apparat dürfte wohl einer der besten, einfachsten und gefahrlosesten sein; überdies ist er auch ebenso dauerhaft als billig, alles Momente, die nur zu Gunsten desselben sprechen. Beziehbar ist der Apparat, welcher aus Fig. Nr. 2 ersichtlich ist, von Franz Hugershoff, Leipzig. Die Centrifuge, welche man am zweckmässigsten an einem festen Tische durch Anschrauben befestigt, wird mittels einer Schnur oder Saite, ähnlich wie ein Kreisel in Bewegung gesetzt, nachdem man vorher die der Sedimentierung unterliegende Flüssigkeit in kleine, dem Apparate beigegebene Eprouvetten gefüllt und in die Büchse eingelegt hat. Zu beachten

ist, dass immer eine gleichmässige Belastung der Centrifuge statthaben muss d. h. dass stets zwei oder vier, niemals eine oder drei Proben eingelegt werden. Nachdem man die Centrifuge in Bewegung gebracht, lässt man sie zunächst ruhig auslaufen. Bei Urinen mit Neigung zur Sedimentation genügen gewöhnlich einige Minuten der Drehung, um ein totales Sediment zu erhalten; bei anderen Urinen muss oft die Manipulation mehrmals wiederholt werden, bis ein Depôt erzielt wird.

Man geht nun in der gleichen Weise mit dem durch Centrifugation gewonnenen Sediment wie mit dem im Sedimentglase abgeschiedenen vor.

Mit der Pipette entnimmt man event. aus verschiedenen Schichten des Sedimentes die für die mikroskopische Prüfung notwendigen Proben, oder aber man kann auch das Sediment auf einem zuerst angefeuchteten Filter sammeln und mit der Platinöse von demselben die betreffenden Proben entnehmen. Angezeigt ist es aber, namentlich wenn man sich über die histologische Beschaffenheit des Sedimentes besser zu orientieren wünscht, die mit der Pipette oder Platinöse entnommenen Proben vorher auf ein auf dunkle Unterlage gestelltes Uhrgläschen oder flaches Glasschälchen auszubreiten; man kann dann oft schon mit blossem Auge oder mit der Lupe leicht verschieden geformte Teilchen unterscheiden, wie Fäden, Blutgerinnsel, Klümpchen u. dgl., welche man gesondert der mikroskopischen Prüfung unterwirft. Ein solches Vorgehen dient zur Erzielung genauerer mikroskopischer Resultate, ganz abgesehen auch davon, dass dasselbe richtiges System in die Untersuchung bringt.

Die Objektive, deren man sich für die Bestimmung der Sedimente bedienen soll, brauchen für die meisten Fälle nur schwache Vergrösserungen zu gewähren, z. B. Okul. 2, Obj. 4 und 6, Meyer-Zürich, 110fach bezw. 230fach; Okul. 1, Obj. 6, Leitz-Wetzlar 230fach; für die pathogenen Pilze empfiehlt sich selbstverständlich die Anwendung der homogenen Ölimmersionen.

Die Präparate können durch Glycerinzusatz und nachherigen Verschluss mit Paraffin oder auch mit Asphaltlack leicht in Dauerpräparate umgewandelt werden.

I. Teil.

Nicht organisierte Harn-Sedimente.

a) Die Harnsäure und ihre Salze.

$$C_5H_4N_4O_3 = CO\begin{cases} NH.C.NH \\ \quad\;\; C.NH \\ NH\,CO \end{cases}\!\!>CO$$

Die Annahme, dass die Harnsäure eine Vorstufe des Harnstoffes sei, ist den neuesten Beobachtungen nach nicht begründet. Im Menschenharn kommt die Harnsäure in äusserst schwankenden Mengenverhältnissen vor und hängt vor allem ab von der Quantität und Qualität der Nahrung. Während bei vegetabilischer Nahrung ihre Menge 0,2—0,7 g innerhalb 24 Stunden betragen kann, vermag sie bei ausschliesslicher Fleischkost auf über 2 g im Tag anzusteigen. Das normale Verhältnis zwischen Harnsäure und Harnstoff ist im Durchschnitt 1 : 45. Ihre Löslichkeitsverhältnisse zu kennen ist insofern wichtig, als unter gewissen pathologischen Bedingungen im Körper sich Harnsäure abscheidet und dann zu den bekannten Krankheitsbildern der Gicht, der Blasensteine, Nierensteine, Nierensteinkolik, Pyelitis etc. führen kann. 1 g Harnsäure löst sich in 15000 Teilen Wasser bei 20° C., die Lösung ist indifferent gegen Lakmus. Das saure harnsaure Natron löst sich in 1100 Teilen kalten, in 124 Teilen kochenden Wassers; die Calcium- und Magnesium-Salze, ebenso das Ammonsalz, sind noch weit schwerer löslich. Da natürlich Mengen von 0,70 bis 2,0 g Harnsäure im Urin gar nicht gelöst sein können, wie aus den oben angegebenen Löslichkeitsverhältnissen erhellt, so ergaben die diesbezüglich angestellten Untersuchungen, dass die Löslichkeit der Harnsäure wesentlich bedingt wird durch Anwesenheit von Phosphaten, besonders von saurem phosphorsaurem

Natron ($Na H_2 PO_4$). Mischt man nämlich eine neutral reagierende Lösung von saurem Natron-Urat bei Körpertemperatur mit einer Lösung von $Na H_2 PO_4$, welches sauer reagiert, so erhält man eine sauer reagierende Mischung, welche auf Zimmertemperatur abgekühlt alkalisch wird und nun Harnsäure in freiem Zustande und in schönen Krystallen ausfallen lässt.

Die Phosphorsäure geht an das Natrium des Urates und liefert mit demselben das alkalisch reagierende einfach saure Phosphat $Na_2 HPO_4$. Wird nun die Lösung wieder erwärmt so lösen sich die ausgeschiedenen Harnsäure-Krystalle wieder und die Lösung reagiert sauer. Ganz gleich verhält es sich mit dem Harn, welcher sauer reagiert und der oft beim Abkühlen ein Urat- und Harnsäure-Sediment liefert, das beim Erwärmen des Harnes wieder in Lösung geht. Gewöhnlich, jedoch nicht immer, nimmt bei diesen Vorgängen, analog dem soeben geschilderten Experiment, die Acidität des Harnes entsprechend der Harnsäureabscheidung ab, oft aber — mir selbst kam dieses wenigstens vielfach vor — vermindert sich die Acidität nicht nur nicht, sondern wird trotz reicher Harnsäureabscheidung eher vermehrt. Welche Prozesse hier vorliegen, ob durch Fermentwirkungen die Abspaltung der Harnsäure erfolgt — diese kann sowohl innerhalb wie ausserhalb der Harnwege stattfinden — wissen wir noch nicht genau.

Bei schwach saurem oder alkalischem Harn scheidet sich keine Harnsäure ab, wohl aber, wenn der Harn sehr konzentriert ist, in ersterem Falle saures Natron-Urat, welches sich in Form feiner, durch mitgerissenen Harnfarbstoff gelblich oder rötlich gelb gefärbter Körnchen abscheidet, wobei nach und nach der anfangs sehr schwach saure Harn stärker sauer wird (s. Fig. Nr. 3). Dieses Sediment bildet wie dasjenige der freien Harnsäure, die sich stets in rötlich gelben, makroskopischen Krystallen ausscheidet (s. Fig. Nr. 3), das sogenannte Sedimentum lateritium, welches an den Wänden und dem Boden des Gefässes sich niederschlägt und anhaftet. Die Färbung der Harnsäurekrystalle und Urate, welche wie bereits betont, in den verschiedensten Nuancen von schwachgelb bis tief braunrot auftreten kann, rührt von den Urinfarbstoffen her. Die Harnsäure zieht, während sie sich niederschlägt, diese Harnfarbstoffe mit sich und erscheint dann in den verschiedenen, einem solchen Harnsäuresediment charakteristischen Farbentönen. Dieses Färbungsvermögen ist es auch, welches uns gestattet, die Harnsäure sofort zu erkennen und sie unter dem Mikroskope von anderen Elementen leicht zu unterscheiden. Man war und ist noch bislang vielfach der Ansicht, dass eine vermehrte Harnsäureausscheidung, d. h. ein reichliches Sediment derselben, im Urin einer vermehrten Harnsäure-Produktion entspreche. Eingehende quantitative Bestimmungen haben oft aber das Gegenteil ergeben, nämlich absolut keine Harnsäurezunahme über die Norm. Wir sind deshalb auch nicht berechtigt aus einem reichen Harnsäure-Sediment ohne weitere quantitative Prüfungen auf eine vermehrte Harnsäure-Sekretion zu schliessen.

Konzentrierte, stark saure Harne liefern ganz besonders gern diese Harnsäure-Sedimente, wobei aber ausser der Konzentration und Acidität auch noch andere Verhältnisse mitspielen mögen, wie z. B. Ferment-Wirkungen, die wir, wie bereits betont, noch nicht näher kennen. Interessant ist auch die Thatsache, dass trotz oft nicht unbedeutendem Harnsäure-Gehalte betr. Urine die Harnsäure nach der gewöhnlichen Methode für quantitative Bestimmung — Zusatz von 20—30 ccm konz. HCl auf 1000 ccm Harn — manchmal nicht herauszubekommen war oder nur dann, und auch in diesem Falle sogar noch unvollständig, wenn sehr grosse Mengen H Cl, also bedeutend mehr als angegeben, zu diesem Zwecke genommen wurden. Diese Thatsache spricht doch auch dafür, dass nicht alle Harnsäure als Salz im Harne gelöst ist, sondern wahrscheinlich, nach Bunge, mit dem Harnstoff eine lösliche Verbindung eingeht, zu deren Zerstörung ein der gesamten Harnstoffmenge äquivalentes Quantum HCl erforderlich ist. Dass die Harnsäure als leicht lösliche Substanz mit einer anderen organischen Verbindung in den Körpersäften cirkuliert, im Harn erscheint und durch Ferment-Wirkung aus dieser Association abgespalten werden kann, ist eine Hypothese einstweilen, für deren Richtigkeit jedoch manches spricht. Wenigstens könnten wir uns um so eher auch das Wesen der Gicht und der harnsauren Diathese erklären, indem wir annehmen, dass die Harnsäure bereits im Körper aus ihrer löslichen Verbindung abgespalten wird. So finden wir eine Vermehrung der Harnsäure weder bei Arthritis noch bei harnsaurer Diathese, eine Erscheinung, welche sich mit dem eben gesagten wohl erklären dürfte. Garrod war es, welcher zuerst eine Abnahme der Harnsäureabscheidung bei der Gicht konstatierte. Das Minimum der Ausscheidung liegt nach Garrod dicht vor dem Anfall. E. Pfeiffer dagegen fand diese Ausscheidung vor dem Anfalle gerade vermehrt, in den anfallsfreien Zeiten dagegen aber regelmässig auffallend geringe Harnsäuremengen. Eine pathologische Vermehrung der Harnsäure kennen wir nur bei zwei Zuständen: dem Fieber und der Leukämie. Beim Fieber, bei welchem ein bedeutend gesteigerter Zerfall des Organeiweisses stattfindet, ist auch die Harnsäureausscheidung infolgedessen vermehrt. Bei der Leukämie fanden Bartels, Schultzen, Ranke, Salkowski, Fleischer, Penzoldt, Stadthagen u. a. die Harnsäure absolut wie auch im Verhältnis zum Harnstoff vermehrt und zwar kann das Verhältnis der Harnsäure zum Harnstoff wie 1 : 12 (11,8), die höchste Verhältniszahl, sein. Dass die Ausscheidung von Harnsäure bei vermindertem trägen Stoffwechsel ebenfalls darniederliegt, ist wohl eo ipso klar.

Die Identität der Harnsäure wird durch die Murexidprobe festgestellt. Diese Murexidprobe wird in der Weise ausgeführt, dass man den Harn von den ausgeschiedenen Krystallen zunächst abgiesst, mit Wasser die letzteren abwäscht und nun einen Teil dieser Krystalle in einem Porzellanschälchen in einigen Tropfen Salpetersäure oder Chlorwasser unter Erwärmen löst. Die Lösung wird vorsichtig durch Erhitzen eingetrocknet und auf den

Rückstand ein Tropfen Ammoniak gegeben, wobei eine prachtvolle purpurrote Farbe entsteht, welche auf Zusatz von Kali- oder Natron-Lauge in violett übergeht.

In zweifelhaften Fällen erkennt man die Harnsäure unter dem Mikroskope in chemischer Beziehung daran, dass sie auf Zusatz von einem kleinen Tropfen Alkalilauge unter das Deckglas gebracht in Lösung geht, auf weitere Zugabe eines Tropfens Salzsäure aber aus dieser Lösung in den charakterischen kleinen, wetzsteinartigen Krystallen ausgeschieden wird (s. Fig. Nr. 8).

Figur Nr. 4 und 5.

Die Tonnen-, Drusen- und Rosetten-Formen der Harnsäure, wie wir sie in Fig. 4 u. 5 sehen, entstehen teils durch Kreuzung, teils aber auch durch Übereinanderschichtung von Krystallen.

Figur Nr. 6.

Die Harnsäure tritt manchmal, besonders gern bei Pyelitis, in lang ausgezogenen spiessartigen Gebilden auf; nebenbei begegnet man aber auch in den gleichen Krankheitsfällen irregulären Bildungen, unregelmässig begrenzten Spiessformen, die sich dann wie Keulenschlegel repräsentieren und sich oft nur dem Auge durch die charakteristische rötlichgelbe Farbe als Harnsäure legitimieren.

Figur Nr. 7.

Eine merkwürdige Erscheinung unter den Harnsäure-Krystallformen bilden die sogenannten Dumbbells, welche man auch künstlich aus einem Harnsäure-Sedimente in der Weise erhalten kann, dass man dieselben auf einem Objektträger eintrocknet, mit etwas HCl befeuchtet und eventuell behufs völliger Lösung erwärmt.

Figur Nr. 8.

Siehe im Text der Harnsäure weiter oben.

Figur Nr. 9.

Natron- und Kali-Urat.

Diese sauren harnsauren Salze, welche nur im sauren Urin vorkommen, sind meist amorph, sehr selten dagegen wie z. B. das Natron-Urat krystallinisch, in Garben angeordnet und dann meist nahezu farblos. Durch mitgerissenen Harnfarbstoff sind die Urate in verschiedener Weise mehr oder weniger charakteristisch von hellgelb bis tief dunkelrot gefärbt. Sie fallen in der Kälte aus, bilden dann das sogen. Sedimentum lateritium — im Gegensatz zum Sediment der Harnsäure —, liefern die Murexidprobe und werden mikrochemisch leicht daran erkannt, dass sie auf vorsichtigen Zusatz von konzen-

trierter Essigsäure hin, unter das Deckgläschen gebracht, die Harnsäure in der bekannten wetzsteinartigen Form (s. Fig. Nr. 8) nach und nach ausscheiden.

Figur Nr. 10.

Ammon-Urat, saures harnsaures Ammon.

Dieses Salz ist unter dem Mikroskop leicht kenntlich an seiner kugligen, meist glatten, oft aber auch mit stachelförmigen Prismen besetzten Gestalt. Diese Kugeln kommen teils einzeln, teils zu mehreren zusammengelagert vor — manchmal beobachtet man auch sogen. Dumbbells-Formen, die dadurch entstehen, dass sich zwei Kugeln in eigentümlich länglicher Weise zusammenlagern —, sind gelb oder braungelb gefärbt und lösen sich in Alkalien unter Entwickelung von Ammoniak. Diese Lösung scheidet auf Zusatz von Salzsäure Harnsäure krystallinisch ab, eine Unterscheidung zwischen Ammon-Urat und dem manchmal ähnlich geformten Leucin. Das Ammon-Urat kommt besonders in ammoniakalischem Harn vor, für den sein Auftreten eigentlich charakteristisch ist. Man findet es aber auch in neutralen Harnen; ich selbst beobachtete es auch schon in Ausnahmefällen in starksauren Harnen, welche bald darauf in die sogen. alkalische Gärung übergingen. — Ammon-Urat giebt ebenfalls die Murexidprobe.

b) Phosphorsäure und Phosphate.

Der Gehalt des normalen Harnes an Phosphorsäure ist grossen Schwankungen unterworfen und variiert von 0,5 g bis 2 g im Liter. Ein Drittel der Phosphorsäure ist an Erdalkalien, zwei Drittel ungefähr an Alkalinen gebunden. Die Salze der Alkalien sind sämmtlich in Wasser löslich, diejenigen der Erdalkalien sind im Urin gelöst, so lange derselbe sauer reagiert. Nimmt nun die Acidität eines Urines aus irgend einem Grunde ab, so fallen die Erdphosphate im Umfange dieser Säureabnahme aus; im alkalischen bezw. ammoniakalischen Urin erreicht dieser Ausfall natürlich seinen Höhepunkt.

Vermehrtes Auftreten von Phosphaten im Harne unter Trübung desselben bezeichnet man als Phosphaturie. Dieselbe kann sowohl physiologischer wie pathologischer Natur sein — physiologisch: bei ausschliesslichem Genuss von Vegetabilien, Milch, nach Gebrauch alkalinischer Mineralwasser etc.; pathologisch: bei Dyspeptikern während der Verdauungsperiode, bei physischen und psychischen Überreizungen, bei gewissen Nervenleiden, z. B. bei Neurasthenikern u. s. w. Auch bei Diabetes mellitus findet oft beträchtliche Vermehrung der Phosphorsäure statt, bedeutende Verminderung wird bei akuter Nephritis beobachtet (Fleischer). Nach den neuesten Beobachtungen von Baginsky, Seemann, Langendorff u. a. ist bei Rachitis und

Osteomalacie die Phosphorausscheidung vermindert im Gegensatz zu der früher vertretenen Meinung, dass dieselbe bei genannten Krankheiten vermehrt sei. — Die Phosphatsedimente lösen sich beim Erhitzen, im Gegensatz zu den Uratsedimenten, nicht, sondern werden durch diese Prozedur dichter, auf Zusatz von einigen Tropfen Essigsäure gehen sie aber in Lösung über.

Figuren Nr. 11, 12 und 13.

Tripelphosphat, Ammoniummagnesiumphosphat, Phosphorsaure-Ammonium-Magnesia. $MgH_4NPO_4 + 6H_2O$.

Das Auftreten von Tripelphosphat im Sedimente ist besonders charakteristisch für den durch die Harnstoffzersetzung alkalisch bezw. ammoniakalisch gewordenen Harn. Wir begegnen zwar auch im Sedimente schwach saurer Urine öfters dem Tripelphosphat, jedoch stets nur in relativ wenigen Exemplaren und dann unter der Bedingung, dass der Harn konzentriert ist und genügend Ammoniaksalze enthält. Die Krystalle selbst treten meist in der Prismaform des rhombischen Systems auf (Fig. Nr. 11), werden ihrer Analogie mit einem Sargdeckel wegen „Sargdeckelkrystalle" genannt und sind oft so gross, dass sie als glitzernde Punkte im Sediment oder in der den Harn überziehenden Haut mit unbewaffnetem Auge bereits schon erkannt werden können. Von ihrer Grundform, dem sog. Sargdeckel, weichen sie zuweilen ab und bilden dann unregelmässige Gebilde, wie sie Fig. Nr. 12 zeigt.

Hin und wieder, jedoch nur in seltensten Fällen, stösst man auch auf merkwürdige Gebilde des Tripelphosphates, wie sie Fig. Nr. 13 uns vorführt: Farnkrautwedel. Ein Teil der in der Figur vorgeführten Gebilde ist künstlich dargestellt worden: Niederschlag von phosphorsaurem Natron durch schwefelsaure Magnesia bei Gegenwart von Ammoniak.

Figur Nr. 14.

Neutraler phosphorsaurer Kalk, Calciumdiphosphat, $CaHPo_4 + 2H_2O$.

Wir begegnen dem neutralen phosphorsauren Kalk nur in neutralem oder schwach saurem Harn. Im allgemeinen ist sein Vorkommen im Sediment ein relativ seltenes. Er krystallisiert in einzelnen, oft sich kreuzenden oder zu Drusen angeordneten farblosen Krystallen, deren Spitzen meist gegen das Centrum gerichtet sind.

Diesen gleichen Krystallen begegnen wir manchmal in der perlmutterartig schillernden Haut, welche mitunter schwachsauren, neutralen oder alkalischen Harn überzieht. Hier trifft man sie neben lamellenartigen, ebenfalls aus neutralem phosphorsaurem Kalk bestehenden Gebilden.

Neben Calciumdiphosphat, öfters aber für sich allein und reichlich in den Phosphatsedimenten kommt im alkalischen Harn das amorphe Calcium-

triphosphat $Ca_3(PO_4)_2$ vor. Es ist von weisser oder weisslichgrauer Farbe, feinpulverig oder aus feinen Körnchen bestehend und leicht löslich in Essigsäure.

Figur Nr. 15.

Phosphorsaure Magnesia, Magnesiumphosphat $Mg_3(PO_4)_2 + 22\,H_2O$.

Nur in seltenen Fällen begegnen wir im Harnsediment dem Magnesiumphosphat. Es repräsentiert sich in grossen, länglichen, rhombischen, stark lichtbrechenden Tafeln, welche wie die beschriebenen Phosphate ebenfalls leicht löslich in Essigsäure sind.

c) Sonstige nicht organisierte Körper.

Figur Nr. 16.

Calciumoxalat, oxalsaurer Kalk, C_2CaO_4, H_2O, $(3\,H_2O)$.

Die Oxalsäure tritt fast ausschliesslich als Calciumoxalat im Harn auf und findet sich als solches im Sedimente saurer, neutraler wie alkalischer Urine. Die Krystalle, welche oft äusserst klein, meist farblos sind — bei Ikterus sind sie gelb gefärbt! — gehören dem monoklinen und dem tetragonalen System (Oktaëder, Briefkouvertform) an. Sie zeichnen sich durch grosses Lichtbrechungsvermögen aus und unterscheiden sich von dem oft in ähnlichen Formen auftretenden Tripelphosphat durch die Unlöslichkeit in Essigsäure; leicht löslich dagegen sind sie in HCl und HNO_3. Eine zweite seltenere Form des Calciumoxalates ist die sphäroide Form: platte, ovale oder runde Scheiben, die von der Seite gesehen sanduhrförmig erscheinen.

Das Auftreten von kleinen Mengen Calciumoxalat im normalen Sedimente gesunder Menschen ist häufig; konstantes und reichliches Erscheinen desselben zeigt aber immer Störung im Allgemeinbefinden an. Wir sprechen in solchen Fällen dann von Oxalurie; dieselbe kann aber nur durch die quantitative Bestimmung der Oxalsäure festgestellt werden, da das Kalksalz durch das zweifach sauere Phosphat in Lösung gehalten wird, mithin aus einem vermehrten Calciumoxalat-Sedimente niemals auf eine vermehrte Oxalsäure-Ausscheidung geschlossen werden darf. Die Oxalsäure selbst ist bei gemischter Kost stets ein integrierender Bestandteil des Harnes, in welchem sie in sehr schwankenden Mengenverhältnissen vorkommt (bis 0,02 g im Liter innerhalb 24 Stunden). Gewisse Speisen (Früchte, Gemüse etc.) wie auch gewisse Arzneimittel (Rheum, Senna etc.) liefern eine Vermehrung. Pathologisch vermehrt ist die Oxalsäure-Ausscheidung unter anderem bei chronischem Rheumatismus, Diabetes, Ikterus, Dyspepsie, nervösen Störungen verschiedener Art, besonders sexueller Neurasthenie. Die Oxalsäure gehört

zu den giftig wirkenden Körpern und dürfte ihr vermehrtes Auftreten im Körper jedenfalls auf die Epithelien im Nierenapparate mehr oder weniger nachteilig einwirken. Guyon behauptet, besonders bei Kindern ärmerer Klassen, welche mehr auf vegetabilische Nahrung angewiesen sind, zahlreiche Calciumoxalat-Steinbildungen beobachtet zu haben. Für die Wichtigkeit der Oxalsäure-Vermehrung im Körper spricht deren nachteiliger Einfluss auf die Nieren und den Gesammtorganismus, ferner sprechen auch für die Gefahr der Oxalat-Steinbildung die Beobachtungen von Ebstein und Nicolaier.

Seiner krystallinischen Eigenschaften wegen ist das Calciumoxalat durch das Mikroskop leicht erkennbar und finden wir dasselbe aus den oben angegebenen Gründen im Sediment neutraler oder schwach saurer Urine reichlicher als in solchen von stark saurer Reaktion.

Figur Nr. 17.

Gips, schwefelsaurer Kalk, $CaSO_4$.

Das Calciumsulfat ist selten und kommt im Sedimente stark sauer reagierender Urine vor. Dünne, farblose, durchsichtige, teils zu einer Art von Rosetten vereinigte, nadelförmige Krystalle, welche in viel heissem Wasser löslich sind. Von dem manchmal ähnlich krystallisierenden Calciumphosphat unterscheidet sich der Gips durch Nichtlöslichkeit in Essigsäure. Die Bedeutung des Calciumsulfates im Sediment für die Diagnose ist äusserst gering.

Figur Nr. 18.

Kohlensaurer Kalk, $CaCO_3$.

Das Calciumkarbonat wird manchmal im Sediment alkalisch reagierender Harne neben Phosphaten angetroffen. Im allgemeinen findet man es selten, nur in geringen Mengen und meist in ähnlichen Formen wie diejenigen der sphäroiden Gestalten des Calciumoxalates; auch in amorphem Zustande in Form von Körnchen kommt es hin und wieder neben denselben vor. Von dem Calciumoxalat unterscheidet es sich dadurch, dass es in Essigsäure unter Kohlensäure-Entwickelung löslich ist, während das oxalsaure Calcium ungelöst bleibt.

Figur Nr. 19.

Leucin, α-Amidokapronsäure, $C_6H_{13}NO_2$.

Leucin, welches im normalen Harn nicht vorkommt, dagegen bei akuter gelber Leberatrophie, bei Scharlach und Pocken gefunden wird, tritt selten in der charakteristischen krystallinischen Form im Harnsedimente auf. Um es zu erhalten, muss der Harn mit Bleiessig ausgefällt, das überschüssige Blei mit H_2S entfernt und der Harn stark konzentriert werden. Man behandelt den Rückstand mit Alkohol behufs Entfernung des Harnstoffes, kocht

das Ungelöste mit ammoniakalischem Alkohol aus, filtriert die Lösung und dampft ein. Das Leucin repräsentiert sich unter dem Mikroskope als bräunliche Kugeln oder Scheiben von verschiedener Grösse, welche öfters auch oval oder gezackt sind. Eine Verwechslung mit Fettropfen wäre manchmal möglich; hier entscheidet Ätherzusatz, welcher Fett löst, Leucin aber ungelöst lässt.

Figur Nr. 20.

Bilirubin, Hämatoidin, $C_{32}H_{36}N_4O_6$.

Die hier vorliegenden Bilirubinkrystalle wurden aus ikterischem Harn gewonnen: Extraktion des Harnes mit Chloroform, Verdunsten desselben und Umkrystallisation des Rückstandes aus Schwefelkohlenstoff. Als Sediment selbst kommt Bilirubin höchst selten vor (Nephritis, Lebercarcinom etc.). Es krystallisiert in braunroten rhombischen Täfelchen oder nadelförmigen Gebilden, daneben trifft man es auch in Form amorpher Körnchen. Hämatoidin ist nach den Arbeiten von Jaffé, Robin und Salkowski identisch mit Bilirubin.

Figur Nr. 21.

Salpetersaurer Harnstoff, $CO(NH_2)_2.HNO_3$.

Erhalten durch Zufügung eines Tropfens Salpetersäure auf dem Objektglas zu einer konzentrierten Harnstofflösung (eingedampfter Harn!) oder zu einem harnstoffreichen Harn. Rhombische Säulen oder Tafeln, welche in Wasser leicht löslich sind und welche sich dadurch von dem ähnlich krystallisierenden Cystin unterscheiden. Aus diesem Grunde ist das Bild hier auch aufgenommen worden, ferner auch deshalb, weil die Darstellung des salpetersauren Harnstoffes manchmal angezeigt ist, wenn es sich um einen Verdacht auf akute gelbe Leberatrophie handelt.

Figur Nr. 22.

Cystin, Amidothionmilchsäure, $C_6H_{12}N_2O_4S_2$.

Das Cystin trifft man im Harnsedimente in Form kleiner, gelblichweisser Massen an, welche sich unter dem Mikroskope als durchsichtige, farblose, sechsseitige tafelförmige Krystalle erweisen, von denen öfters mehrere über und nebeneinander geschichtet sind. Dieselben sind unlöslich in Wasser, Alkohol und Äther, löslich aber in Mineralsäuren und in Ammoniak, Unterschied von salpetersaurem Harnstoff und der manchmal ähnlich krystallisierenden Harnsäure. Bei der Cystinurie, welche sowohl als selbständige Krankheit auftreten, wie auch eine Begleiterin für verschiedene Krankheitsprozesse sein kann, besitzt der Harn gewöhnlich eine blasse, grünlichgelbe Farbe, reagiert meist alkalisch oder sehr schwach sauer und lässt das Cystin als grauweisses Sediment ausfallen. Im normalen Harn kommt Cystin nicht vor,

seine Bedeutung in pathologischer Richtung liegt mehr in der Bildung von Konkrementen, als in der Störung des Allgemeinbefindens.

Die Cystinurie, welche lediglich eine Stoffwechselanomalie seltener Art ist, indem ein Teil des Schwefels, anstatt weiter zu Schwefelsäure oxydiert zu werden, als Cystin ausgeschieden wird, trifft man häufiger bei Männern als bei Frauen, in der Jugend häufiger als im Alter. Als erbliches Leiden tritt sie bisweilen bei mehreren Gliedern einer Familie auf.

Für den Nachweis des Cystins im Harnsedimente genügt die Krystallform, obwohl dieselbe allerdings sehr charakteristisch ist, allein nicht. In diesem Falle muss noch der Nachweis des Schwefelgehaltes geführt werden: Kochen des auf einem Filter gesammelten Sedimentes mit Kalilauge, wobei sich K2S bildet; Erkennen desselben durch Zufügen von Natriumnitroprussid (violette Färbung) oder essigsaurem Blei (Schwarzfärbung).

Figur Nr. 23.

Tyrosin, α-Amidopropionsäure, $C_9H_{11}NO_3$.

Das Tyrosin kommt im normalen Harn nie vor; es findet sich unter den gleichen pathologischen Verhältnissen wie das Leucin (s. Seite 11) und wird auch nach der bei Leucin angegebenen Methode aus dem Harn isoliert, in welchem es sich meist in Lösung vorfindet. Seltener ist es, dass wir dem Tyrosin schon in Krystallform im Sediment begegnen, in welchem Falle wir es dann in der charakteristischen Form feiner Nadelbüschel antreffen. Im übrigen kommt es gegenüber dem Leucin reichlicher vor und bildet, wie gesagt, feine, büschelförmig zusammengestellte Nadeln, welche rein farblos, im Sediment aber gewöhnlich durch mitgerissenen Harnfarbstoff gelb oder bräunlich gefärbt erscheinen.

Zur Sicherung des mikroskopischen Befundes können auf Tyrosin noch folgende Reaktionen ausgeführt werden:

Eine Probe wird in kochend heissem Wasser gelöst und mit ein paar Tropfen einer Murkurinitratlösung versetzt. Bei Anwesenheit von Tyrosin tritt schöne dunkelrote Färbung auf (Hoffmann).

Eine zweite Probe wird mit ein paar Tropfen konzentrierter Schwefelsäure versetzt, mit Wasser verdünnt, mit BaCO3 gekocht und filtriert. Das Filtrat wird mit einem Tropfen einer verdünnten Eisenchloridlösung versetzt, worauf bei Gegenwart von Tyrosin eine schön violette Färbung entsteht (Piria).

Figur Nr. 24.

Hippursäure, Benzoylamidoessigsäure, $C_9H_9NO_3$.

Im Harnsedimente kommt die Hippursäure nur ausnahmsweise vor und ist ihr Auftreten in diagnostischer Richtung überhaupt nicht von Wichtigkeit. Sie krystallisiert in rhombischen Säulen oder Prismen, welche schwer in kaltem,

leicht aber in heissem Wasser und in Alkohol löslich sind. Gerade ihre Krystallform ist es, welche eine Verwechslung mit dem Tripelphosphat, wie auch mit der Harnsäure, zulässt. Vom Tripelphosphat unterscheidet sich die Hippursäure durch Unlöslichkeit in Essigsäure, von Harnsäure durch das Nichtauftreten der Murexidreaktion.

Figur Nr. 25.

Xanthin, $C_5H_4N_4O_2$.

Das Auftreten von Xanthin im Sediment ist selten und nur dann von Bedeutung, wenn die vermehrte Ausscheidung der Xanthinkörper zur Bildung von Nieren- und Blasensteinen Anlass giebt. Es krystallisiert in wetzsteinartigen Krystallen und ähnelt wegen dieser Form sehr der Harnsäure. Von derselben unterscheidet es sich aber durch seine völlige Löslichkeit beim Erhitzen und durch seine Löslichkeit in Ammoniak und in Salzsäure; bei Zusatz von Essigsäure unter das Deckglas bleiben die Xanthinkrystalle unverändert.

Figur Nr. 26.

Indigo, $C_{16}H_{10}N_2O_2$.

Das Indikan, ein Fäulnisprodukt des Eiweisses ist die Muttersubstanz des Indigoblau (Indigo, Indigotin) im Harn. Bereits fertig gebildet, als solches ausgeschieden, finden wir das Indigo im Harnsedimente nur in seltenen pathologischen Fällen und wurde Indigoausscheidung beobachtet bei gewissen Leber-, Nieren- und Blasenkrankheiten. In der Mehrzahl der Fälle aber bildet sich das Indigo im Harn erst beim Stehen desselben an der Luft: das in solchem Harn stets anwesende Indikan oxydiert sich mit dem Sauerstoff der Luft und bildet dann Indigo, ein Vorgang, der namentlich in zersetzten, in ammoniakalischer Gärung begriffenen indikanhaltigen Urinen, z. B. hin und wieder beobachtet werden kann. Indigo tritt in meist nadelförmigen oder rhombischen kleinen Krystallen auf, oder auch amorph in Schollen, sowohl am Boden des Gefässes, als auch in der mitunter den Harn überziehenden bläulichen Haut und ist an seiner blauen Farbe leicht erkennbar.

Figur Nr. 27.

Fett und Fettsäurenadeln.

Wir unterscheiden zwei Arten von Fettausscheidung durch den Urin: Lipurie und Chylurie. Die Lipurie tritt bei uns mit oder ohne Begleitung von Albumin häufiger auf, während die Chylurie, die sich durch eine emulsionsartige Mischung von Eiweiss und Fett charakterisiert, meist auf die tropischen Gegenden beschränkt bleibt.

Fettausscheidungen begegnen wir bei Diabetes, Phthisis, diversen Nierenleiden, Phosphorvergiftung etc., auch bei Vaginitis stossen wir öfters im

Vaginalschleim auf Fettsäurenadeln (s. Fig. Nr. 93). Vorübergehend kann Fettpissen auch bei gesunden Individuen auftreten z. B. nach Aufnahme fettreicher Nahrung, oder auch nach Einreibung gewisser indifferenter Fettkörper.

Bei der Prüfung auf Fett muss vor allen Dingen berücksichtigt werden, ob dasselbe nicht event. zufällig von aussen her dem Urin beigemischt oder in die Harnmenge gebracht wurde, z. B. durch unreine Geschirre, Katheter etc. Der Ruhe überlassen scheiden sich die chyleusen Harne in zwei Schichten, eine untere mehr oder weniger durch Blutfarbstoffe gefärbte, und eine obere weisslich milchige, welch letztere um so dichter ist je ausgeprägter die betreffende Affektion ist. Die Reaktion eines solchen Urins ist meist ausgeprägt sauer. — Jeder fetthaltige Urin ist trübe, beim Schütteln mit Äther wird er heller; im übrigen macht er schon beim Schütteln oder Umgiessen den Eindruck einer öligen Flüssigkeit. — Hin und wieder begegnet man im Sedimente Fettsäurenadeln. Diese gruppieren sich dann oft um einen Fettropfen und repräsentieren sich teils als gerade, teils als geschwungene nadelförmige Gebilde.

Fett löst sich in Äther oder Petroläther und kann dem Harn durch alkoholfreien Äther entzogen werden, welcher nach dem Verdunsten das Fett zurücklässt. Dasselbe entwickelt beim Erhitzen den bekannten unangenehmen, stechenden Geruch nach Akroleïn, und liefert auf Papier einen bleibenden Flecken.

Figur Nr. 28.

Cholesterin, $C_{26}O_{43}OH$.

Das Cholesterin kommt im Harn äusserst selten vor, gewöhnlich stösst man auf dasselbe bei Chylurie. v. Jaksch fand es auch einmal im Harnsedimente bei einem mit Tabes und Cystitis behafteten Manne. Dünne, farblose, grosse rhombische Tafeln, deren Ränder oft ausgebrochen sind. Auf dem Objektträger mit einem Tropfen konzentrierter Schwefelsäure versetzt färben sie sich zuerst rot und dann violett. Charakteristische mikrochemische Reaktion (Cholesteriline).

Figur Nr. 29.

Phenylglykosazon, $C_{18}H_{22}N_4O_4$.

Dargestellt aus diabetischem Harn durch Behandeln desselben mit essigsaurem Phenylhydrazin. Da die Darstellung des Phenylglykosazons entschieden die charakteristischste Reaktion für den Zuckernachweis im Harn bildet, so sei sie hier kurz angegeben, obgleich sie nach den neuesten Erfahrungen nicht mehr eindeutig ist (Pentose!) In ein Becherglas, welches ca. 50 ccm Harn enthält, werden 2 g salzsaures Phenylhydrazin und 4 g essigsaures Natron gegeben und auf dem Wasserbade $^1/_2$ bis 1 Stunde erwärmt. Enthält der

Harn nur halbwegs fassbare Zuckermengen (0,05 %), so scheidet sich bei dieser Prozedur das Glykosazon krystallinisch oder amorph aus und kann bereits unter dem Mikroskop an den charakteristischen öfters in Drusen angeordneten gelben Krystallnadeln leicht erkannt werden.

Zur unzweideutigen Sicherung und Unterscheidung von Pentose ist die Ausführung einer Schmelzpunktbestimmung (204—205°) angezeigt. Für diesen Zweck wird das Phenylglykosazon durch Auflösen in heissem Alkohol, Filtration, Versetzen des Filtrates mit Wasser und darauffolgendes Wegkochen des Alkohols gereinigt.

Figur Nr. 30.

Häminkrystalle, $C_{32}H_{32}N_4O_4Fe.HCl$.

Die Darstellung der Teichmann'schen Häminkrystalle beruht auf der Eigenschaft des Hämoglobins sich unter Einwirkung von Säuren (und Alkalien) in Eiweisskörper, Fettsäuren und Hämatin zu spalten. Blut- oder blutfarbstoffhaltiger Urin kann direkt zur Verwendung gelangen, ebenso getrocknetes Blut. — Man bringt auf einen Objektträger einen Tropfen der bluthaltigen Flüssigkeit (bei eingetrocknetem Blut eine geringe, vorher zweckmässig etwas verriebene Menge), legt ein minimales Körnchen Kochsalz dazu, tropft auf das Ganze Eisessig und legt das Deckgläschen auf. Man erhitzt den Objektträger über einer sehr kleinen Flamme bis kleine Bläschen aufsteigen und ersetzt den verdunstenden Eisessig, indem man vom Rande des Deckgläschens aus mittels eines Glasstabes wieder welchen hinzugiebt. Durch diese Manipulation wird den bluthaltigen Teilchen immer mehr und mehr Farbstoff entzogen und es zeigen sich nun, nachdem man die Flüssigkeit durch Höherhalten des Objektträgers über der Flamme bei mässiger Wärme verdunsten und eintrocknen liess, makroskopische braune Pünktchen, in welchen sich die charakteristischen, rötlichbraunen oder grünlichgelben Häminkrystalle — salzsaures Hämatin — vorfinden, die bei 3—400facher Vergrösserung deutlich als schiefe rhombische Plättchen oder Täfelchen erkannt werden können.

II. Teil.

Organisierte Sedimente.

a) Epithelien und weitere morphotische Elemente.

Der normale Urin enthält in einzelnen Exemplaren sehr oft Epithelien. Überlässt man normalen, frisch eliminierten Urin in einem neuen Gefässe während einiger Stunden der Ruhe, so sieht man gewöhnlich nach Verfluss dieser Zeit eine durchsichtige, leichte, flockenartige Wolke (Schleimwolke, Nubekula), welche in den unteren Schichten des Harnes schwebt. Diese Schleimwolke enthält stets einige plattenförmige, bisweilen auch rundliche Epithelien, neben einzelnen Leukocyten; häufig trifft man daneben auch noch Salze an, wie z. B. Urate, Calciumoxalat, welche Elemente alle durch einen äusserst feinen Schleimfaden mit einander verbunden und zusammengehalten sind (s. Sediment eines normal sauren Harnes, Fig. Nr. 88). Beim Mann treten im Gegensatz zum Weibe unter normalen Verhältnissen stets weniger Epithelien auf; beim weiblichen Geschlechte kommt eben auch die natürliche Abstossung der Epithelien der Vulva und Vagina in Betracht, die als grosse, zarte, mit relativ kleinem rundem Kern versehene, plattenförmige Epithelien sich präsentieren und oft in Konglomeraten vereinigt sind (s. Fig. Nr. 32b).

Bei reichlicherem Auftreten von Epithelien im Sedimente ist die Annahme, dass ein krankhafter Prozess im uropoëtischen System vorliegt, völlig gerechtfertigt.

Die Differentialdiagnose zu stellen zwischen den Epithelien des Nierenbeckens und der übrigen Harnwege, wie Blase, Ureteren, ist schwierig, umsomehr, als das Epithel genannter Apparate und Wege mehrfach geschichtetes Pflasterepithel ist, welches eine wesentliche Unterscheidung selbst dem geübten Mikroskopiker kaum gestattet. Dazu kommt, dass auch die Reaktion

des Harnes von Einfluss auf die Form der Epithelien ist, indem dieselben sich je nach der stärker ausgeprägten sauren oder alkalischen Beschaffenheit des Urines mehr oder weniger verändern, schrumpfen oder aufquellen.

Wir unterscheiden nun, ganz allgemein gehalten, folgende Arten von Epithelien:

1. Plattenförmige Epithelien, Fig. Nr. 31, 32, 33 und 37;
2. Runde Epithelien, Fig. Nr. 35, 39 und 40;
3. Cylindrische und geschwänzte Epithelien, Nr. 34, 36 und 38.

Figur Nr. 31.

Plattenförmige Epithelien.

Die Figur zeigt die Formen der gewöhnlichen plattenförmigen Gebilde, wie wir sie im allgemeinen in der Blase, Urethra, Vulva, Vagina und im unteren Teil des Cervix uteri antreffen.

Figur Nr. 32.

Epithel aus Blase und Vagina in Konglomeraten.

Blasenepithelien kommen im Gegensatz zu den Vaginalepithelien, welche meist fetzenartig abgestossen werden, mehr vereinzelt vor. Im übrigen stellen diese Epithelien grosse, dünne, flache und durchsichtige Zellen vor, welche im Verhältnis zu ihrer Grösse einen kleinen Kern besitzen und wie der Titel der Figur sagt, häufig in Konglomeraten auftreten und in Form flockiger Gebilde im Urin suspendiert sind; so namentlich bei Uterus- und Vaginalleiden der Frauen, oft auch nach Höllenstein-Instillationen bei Männern und bei der akuten katarrhalischen Form der Cystitis beider Geschlechter u. s. w. Für die Entscheidung der Herkunft der Epithelien, ob aus Blase oder Vagina, ausschlaggebend ist die auf Fig. Nr. 37 angegebene Form. Auftreten von Plattenepithel-Konglomeraten neben einzelnen Leukocyten im Harn von Mädchen dürfte wohl stets auf Rechnung der Masturbation gesetzt werden, da sich solche Gebilde bei intakten Genitalien gewöhnlich nie vorfinden.

Figur Nr. 33.

Blasen-Epithel.

Grosse plattenförmige ein- oder zweikernige, manchmal auch mehrkernige polygonale Gebilde, mehr oder weniger plattgedrückt. Sie entstammen der oberen Lage des Blasenepithels; an der Unterfläche besitzen diese grössten Epithelzellen oft mehrere nischenförmige Eindrücke, in welche die Zellen der zweiten Schicht sich derartig hineinwölben, dass eine Art von Ausbuchtung oder Profilabdruck entsteht. Im allgemeinen erscheinen solche Zellen im Harne selten unversehrt; sie werden teils durch Druck oder Aufquellung derart verändert, dass sie das Aussehen der gewöhnlichen Formen des Plattenepithels annehmen.

Figur Nr. 34.

Epithelien der Pars prostatica und bulbosa.

Die Epithelien der Pars prostatica sind cylindrische Gebilde mit kurzem, länglichen Fortsatz an der einen Seite, welche sich besonders durch ihren grossen Kern auszeichnen. Derselbe ist rund oder oval, oft die ganze Breite der Zelle einnehmend. Für die Diagnose wichtig ist zahlreiches Auftreten dieser Zellen im Harn (Prostatorrhöe), überdiess noch die Darstellung der Spermakrystalle (s. Samenbestandteile).

Die Epithelien der Pars bulbosa gleichen den vorbeschriebenen Gebilden, sind aber bei gleicher Vergrösserung im allgemeinen etwas kleiner, kommen stets nur vereinzelt vor und entbehren deshalb auch der pathologischen Bedeutung.

Figur Nr. 35.

Runde Epithelien.

Die Figur verdeutlicht die allgemeinen Formen runder Epithelien. Diese runden Zellen können sowohl aus den Harnkanälchen, dem Nierenapparate, als auch aus der männlichen Harnröhre und der tieferen Schicht des Blasenepithels stammen. Sie erscheinen bei der mikroskopischen Untersuchung als kugelförmige Gebilde mit deutlichem Kern. Die Epithelien der Harnröhre unterscheiden sich von denjenigen des Nierenapparates dadurch, dass letztere gleichzeitig von Albumin begleitet sind, ein Umstand, der von diagnostischer Wichtigkeit ist. Im übrigen existieren auch noch einige feinere morphologische Eigenschaften, welche die Nierenepithelien charakterisieren und die weiter unten (s. Fig. Nr. 39 und 40) besprochen werden.

Figur Nr. 36.

Geschwänzte Epithelien.

Die geschwänzten Epithelien, welche der Gruppe der Cylinderzellen angehören, stammen meist aus dem Nierenbecken; sie sind teils mit unipolaren, teils mit bipolaren Fortsätzen versehen. Wir begegnen ihnen u. a. auch besonders häufig bei Pyelitis.

Figur Nr. 37.

Vaginal-Epithelien.

Wir begegnen diesen zur Gruppe der plattenförmigen Epithelien gehörenden Gebilden teils einzeln, frei, teils zu mehreren mit einander vereinigt oder in sogen. Konglomeraten abgestossen im Urin von Frauen, namentlich reichlich bei Vaginitis und Cervix-Katarrh. Sie bilden zarte, dünne, fast durchsichtige, langgezogene Fetzen, meist nur noch die Konturen der an-

einander stossenden Epithelien als feine Linien deutlich erkennen lassend; homogene Kerne und Granulationen fehlen. Ihr Auftreten im Harn lässt den sicheren Schluss zu, dass Patient dem weiblichen Geschlecht angehört. Bild Nr. 37 veranschaulicht die Vaginal-Epithelien aus dem Harnsedimente, einzelne der Zellen enthalten noch Leukocyten aufgelagert.

Figur Nr. 38.

Cylinder- und Spindel-Epithelien.

Diesen Gebilden, welche feine spindelförmige Gestalt und manchmal auch zwei Kerne besitzen, begegnen wir neben andern Epithelformen besonders häufig im Sedimente bei Nierenblutungen und bei Pyelitis. Sie treten teils einzeln, teils zu mehreren aneinandergelagert auf.

Figur Nr. 39.

Nieren-Epithelien.

Die Nieren-Epithelien, richtiger eigentlich Nierenkanälchen-Epithelien genannt, sind klein, resp. im allgemeinen kleiner als die in Fig. 35 beschriebenen Gebilde, besitzen polyedrische oder abgeplattet unregelmässig polygonale Gestalt, einen grossen runden Kern und ein helles, fein granuliertes, manchmal stark gekörntes Protoplasma. Sie treten sowohl einzeln, als auch — und dieses mit besonderer Vorliebe! — zu mehreren vereinigt in Gruppen auf; häufig bilden sie auch cylinderförmige Gebilde, sog. Epithelial-Cylinder. Bestehen neben dem Auftreten dieser Gebilde noch Hämaturien, so sehen wir oft die Zellen gelblich gefärbt und in denselben Pigmentkörperchen eingelagert.

Die Nieren-Epithelien degenerieren sehr gern: ihr Protoplasma trübt sich stark und zerfällt dann gern in eine Anzahl feiner Körnchen; vielfach begegnen wir auch Fettröpfchen, mit welchen die Epithelien mehr oder weniger angefüllt sind, siehe

Figur Nr. 40.

Verfettete Nieren-Epithelien.

Bisweilen ist die Fettdegeneration so stark, dass der Kern unsichtbar wird und die Zelle den Eindruck eines Kolostrumkörperchens macht. Die Konturen der Zellen sind oft noch erhalten. Der bedeutende Wert dieser Gebilde in diagnostischer Richtung erhellt schon daraus, dass ihr Auftreten bei keiner renalen Affektion vermisst wird.

Figur Nr. 41.

Epithel-Detritus.

Epithel-Detritus, d. h. bereits mehr oder weniger stark zerstörte Epithelien oder zu Grunde gegangene Zellgewebe, finden wir namentlich häufig bei

degenerativen Vorgängen der Nieren- oder Harnorgane. In den vorgeschritteneren Stadien der Zelldegeneration ist, wie die Figur zeigt, das Protoplasma bei einzelnen Gebilden teilweise schon zerstört und die freigewordenen Kerne sind mit ausserordentlich kleinen Protoplasmatrümmern umgeben; in anderen Fällen, in welchen die Fettdegeneration grosse Fortschritte macht, finden wir auch in den Zell-Resten (Bruchstücken) massenhaft Fettröpfchen in wechselnden Grössenverhältnissen eingelagert. Das Auftreten von derartig veränderten Zellgebilden in mässiger Menge im Harnsedimente deutet stets auf krankhafte Prozesse im uropoëtischen System, reichliches Auftreten derselben aber zeigt an, dass ihr Ursprungsort der Sitz eines degenerativen Prozesses geworden ist.

Figur Nr. 42.

Rote Blutkörperchen (Harnblutungen).

Vereinzelte rote Blutkörperchen können zuweilen im normalen Harnsedimente, den sogenannten Nubeculae, neben Epithelien und spärlichen Leukocyten auftreten. Pathologische Bedeutung geht diesem Erscheinen von nur wenigen Blutkörperchen ab.

Die Blutkörperchen zeigen sich, wenn unversehrt, unter dem Mikroskope als kreisrunde, mattgelbe Scheiben, welche gewöhnlich einen Centralschatten zeigen und sich häufig geldrollenartig an einander legen. Im sauren Urin können die Blutkörperchen ihre Form oft längere Zeit unversehrt erhalten, je nach der Konzentration des Harnes und der Dauer der Einwirkung verändern sie aber ihre Form. So begegnen wir den Blutkörperchen in sehr konzentrierten Harnen meist in Form der Mikrocyten und in der **Stechapfelform** mit intensiver Färbung, siehe Fig. Nr. 44. in spezifisch sehr leichten Harnen erscheinen sie als blasse, bikonkave Scheiben oder auch als mehr oder weniger vom Farbstoff ausgelaugte, aufgequollene Kugeln, sogen. **Blutschatten,** s. Fig. Nr. 43, welche oft noch schwierig erkennbar sind. Bei langer Einwirkung des Harnes auf die Blutkörperchen treten die verschiedenartigsten Formationen und Tinktionsverhältnisse auf, blasse auffallend grosse und auffallend kleine, wechselnd gefärbte Stechapfelformen neben dunkel tingierten Mikrocyten und abgeblassten Blutkörperchen. Im allgemeinen trifft man in ein und demselben Harn die Blutkörperchen, wie bereits betont, in verschiedenen Grössenformationen und Tinktionsverhältnissen an.

Die Blutkörperchen können teils frei, für sich allein auftreten oder auch unter einander verklebt, ferner trifft man sie bisweilen auch auf Harncylinder aufgelagert.

Das reichlichere Auftreten von Blutkörperchen gehört zu den häufigsten und wichtigsten Erscheinungen im pathologischen Urin und treten Blutungen in den Nieren, dem Nierenbecken, den Harnleitern, der Blase und

Harnröhre aus einer Reihe von Ursachen und Krankheiten auf, beim weiblichen Geschlecht hat man überdies noch an die Möglichkeit einer durch Menstruation bedingten Hämaturie zu denken. Enthält der Harn die Blutkörperchen noch nachweisbar, so sprechen wir von Hämaturie im Gegensatz zu Hämoglobinurie, bei welcher nach Zerstörung der Blutkörperchen der Blutfarbstoff in Lösung überging.

Für die Bestimmung des Herkunftsortes des im Harn erscheinenden Blutes kann unter Berücksichtigung der übrigen Momente, im allgemeinen folgendes gelten:

Nierenblutung: Blutmenge im Urin gering, wenig mit dem Harn gemengt und deshalb eine gleichmässig gerötete Flüssigkeit bildend. Eiweissgehalt grösser als der vorhandenen Blutmenge entsprechend. Auffinden von Cylindern neben fettig degenerierten Epithelien sichern die Diagnose.

Nierenbeckenblutung: Erscheinungen der Pyelitis calculosa. Eiter neben Blut im Urine, Harnsäure oder Calciumoxalat oder selbst kleine Konkremente.

Blasenblutung: Urin anfangs meist leicht rötlich, der zuletzt abfliessende besteht fast nur aus Blut. Der Urin enthält auch ausserhalb der Zeit der Blutung Eiter und grössere Plattenepithelien der Blase. Die für die Nieren charakteristischen Formelemente fehlen im Sediment.

Bei **Blutungen aus der Urethra** (Pars anterior), meist veranlasst durch Verletzung derselben, fliesst das Blut öfters frei ab oder lässt sich in flüssiger oder geronnener Form aus der Harnröhre ausmelken. Der in zwei Portionen gelassene Urin erscheint nur in der ersten Hälfte blutig, enthält Blutgerinnsel oder mit Blutkörperchen bedeckte Schleimfäden.

Durch Blut lebhaft rot gefärbte Harne sedimentieren leicht und geben einen reichlichen, dunkler gefärbten Niederschlag. indessen sich der über demselben stehende Urin klärt; braune oder braunrote Harne dagegen sedimentieren schlecht, der Harn bleibt stets trübe und die Blutkörperchen sind im Gegensatz zu ersterer Form des Sedimenets schwer aufzufinden und bestimmbar. Die Anwendung der Centrifuge ist bei der Aufsuchung von Blutkörperchen im Harne doppelt geboten. Der Nachweis des Blutes gelingt bei Hämaturie leicht durch das Mikroskop; bei Hämoglobinurie aber, bei welcher im Gegensatz zur Hämaturie nur Blutfarbstoff ohne die Formelemente des Blutes durch den Urin eliminiert wird, ist die Darstellung der Häminkrystalle (s. oben S. 17) oder die Ausführung der Guajakprobe zur Sicherung des Blutnachweises geboten, falls kein Spektroskop zur Verfügung steht. Die Guajakprobe wird folgendermassen ausgeführt: 1 ccm Guajaktinktur wird mit 1 ccm Hühnerfeld'scher Mischung (Acid. acet. glac. 2,0, Aqu. dest. 1,0; Spir. vini rect. et Ol. terebinthin. āā 100,0) im Reagenzglase kräftig durchgeschüttelt und hierauf auf ca. 3 bis 4 ccm Urin geschichtet. Ist Blutfarbstoff vorhanden, so tritt an der Berührungsfläche der beiden

Flüssigkeiten ein blauer Ring auf; beim Umschütteln nimmt die Mischung eine mehr oder weniger intensiv blaue Farbe an.

Figur Nr. 45.

Blutkoagula.

Blutkoagula, die, wenn sie länglich und bandartig gewunden sind, die Abgüsse der Ureteren vorstellen, treten bei intensiven Nierenblutungen zuweilen auf und werden dann im Harn als braunrote Gerinnsel angetroffen (s. Abbildung). — Auch Blutklümpchen in koagulierter, unregelmässiger Form und von verschiedener Grösse können im Harnsedimente auftreten und stammen dann höchst wahrscheinlich aus der Blase. In beiden Fällen müssen natürlich beim Auftreten dieser Blutgerinnsel im Sedimente die übrigen mikroskopischen Merkmale zur Sicherung der Diagnose herangezogen werden.

Figur Nr. 46, 47 und 48.

Leukocyten.

Vereinzelte Leukocyten finden sich besonders in dem kleinen, sich nach und nach bildenden Depôt der meisten Harne und entbehren der diagnostischen Bedeutung; diese tritt erst ein bei reichlichem Erscheinen der Leukocyten; beim weiblichen Geschlechte kann reichlicheres Auftreten von Leukocyten im Sedimente auch die Folge von Fluor albus sein. Tritt Eiter im Harn auf — Pyurie — so liegen meist entzündliche oder tuberkulöse Zustände des uropoëtischen Systems oder des Nierenbeckens vor. Die Pyurie, welche relativ häufig vorkommt, ist oft das erste Symptom der Einwanderung des Tuberkelbacillus in den Urogenital-Apparates. Wir begegnen Eiterpissen bei vielen Personen, welche in die Gruppe der Tuberkulösen oder der zur Tuberkulose Disponierenden gehören. Guyon giebt an, dass er eine ganze Kategorie von Individuen angetroffen habe, welche nicht nur ausserordentlich leicht, sondern auch mit grosser Hartnäckigkeit Eiter eliminierten. Diese Umstände sind für die praktische Urinuntersuchung und deren diagnostische Verwertung gewiss sehr wichtig. Der eiterhaltige Urin enthält ferner fast stets und konstant Mikroorganismen (s. Fig. Nr. 76 und 77). Dieses gestattet den Schluss, dass Eiterungen im Harnapparate die Folge der Thätigkeit der betreffenden Bakterien sind, d. h. dass man die Bildung des Eiters auf die direkte Thätigkeit dieser Mikroben setzen muss. — Der Eiter lässt sich sehr leicht dem normalen Urin beimischen: er trübt ihn mehr oder weniger und ist es diese Trübung besonders, welche zuerst die Aufmerksamkeit des Beobachters anzieht. Im Augenblicke der Elimination oder sofort nachher beobachtet man bei solchen Urinen eine trübe, oder schmutzig-weisse, öfters grüngelbe Farbe; die Durchsichtigkeit ist umso geringer, je grösser die Menge der Leukocyten ist. Der Ruhe überlassen klären sich solche Urine nach

und nach, zugleich bildet sich am Boden des Sedimentierglases ein undurchsichtiges, mehr oder weniger dichtes Dépôt. Die zu untersuchende Flüssigkeit teilt sich also bald in zwei Schichten: die untere, welche aus dem Dépôt besteht und die obere Schicht, welche den Urin repräsentiert. Diese Schichten sind bald sehr scharf von einander getrennt, bald durch eine weniger trübe Zone verbunden oder aber auch direkt in einander übergehend. Das Auffangen solcher purulenter Urine geschieht wie bereits erwähnt, in sogenannten Sedimentiergläsern, nach unten zu konisch verlaufenden Gläsern, eventuell auch in graduierten Eprouvetten. Eventuell ist die Centrifugenanwendung zur raschen Gewinnung eines solchen Sedimentes sehr geboten. Diese Art des Vorgehens gestattet sehr leicht sich Rechenschaft über die Qualität der Urine wie auch über diejenige der Dépôts zu geben. Ist das Dépôt gut gesammelt worden, so ist es sehr leicht, seinen Umfang, d. h. seine Höhe zu bestimmen und mit derjenigen des Urins zu vergleichen, von dem es sich getrennt hat. Auf diese Weise kann man approximativ den Grad und Umfang der Eiterung beurteilen. Exakt ist natürlich diese Methode nicht, immerhin aber für die Praxis anwendbar. Der Umfang und die Höhe des Dépôts hängt nämlich nicht allein nur von der Qualität des im Urin enthaltenen Eiters, sondern auch mehr oder weniger von der Dichte des Harnes ab, die natürlich sehr wechselnd sein kann. Die Grösse des Eiterdépôts wird umsogeringer, je weitere Fortschritte die Heilung macht, umgekehrt aber vermehrter.

Betrachten wir nun ein solches Eitersediment etwas näher, so sehen wir manchmal dasselbe nur aus Fäden bestehend, in anderen Fällen bildet es mehr oder wenige dichte Flocken, fast durchsichtig oder völlig undurchsichtig; auch kann das Dépôt in seinem Aussehen modifiziert werden dadurch, dass es eine klebrige, adhärierende, mehr oder weniger dichte Wolke bildet. Im übrigen variieren die Dépôts natürlich sehr, sowohl in ihrer Farbe als in ihrem Habitus. Die Fäden treffen wir sehr oft an, namentlich fast ausschliesslich in dem ersten Harnstrahl. Über ihre Bedeutung siehe „Urethralfäden".

Die wolkigen Flocken eiteriger Urine setzen sich im allgemeinen am Boden des Glases in mehreren Schichten ab, von denen die unterste undurchsichtiger und homogener ist als die obere. Es genügt, das Ganze nur etwas zu bewegen um die sich abgesetzt habenden Flocken wieder im Urin unter Trübung desselben zu suspendieren. Die Bildung dieser flockigen Dépôts vollzieht sich nur sehr langsam, ja in manchen Fällen, besonders in normalen Urinen von grösserer Dichte oder auch in Urinen welche Glykose führen, setzen sich diese so leichten und leicht mischbaren Sedimente gar nicht ab.

Die wolkigen Flocken sprechen gewöhnlich für einen pathologischen Zustand der Blase, doch trifft man sie auch in normalen Urinen. In diesem Falle sind sie natürlich nicht purulent, sondern einfach epithelienhaltig.

Der Eiter selbst besteht aus eiweisshaltigem Eiterserum und den Eiterkörperchen, emigrierten Leukocyten. Die Leukocyten, s. Fig. Nr. 46, sind von verschiedener Grösse, durchschnittlich grösser als die roten Blutkörperchen, von blasser Farbe, rund, lichtbrechend, granuliert, amöboider Bewegung fähig und besitzen einen bis vier Kerne. Auf Essigsäurezusatz treten diese Kerne besonders deutlich auf, die Zellen werden grösser, quellen auf und verlieren ihr granuliertes Aussehen, eine Erscheinung, die fast augenblicklich bei der Säureanwendung eintritt (s. Fig. Nr. 47).

Das Verschwinden der Granulation, das Auftreten der Kerne auf die Essigsäurezugabe hin ist der Beweis für das Abgestorbensein der Leukocyten. — Obwohl die eiterhaltigen Urine fast immer mikrobenhaltig sind, so behalten sie doch im allgemeinen während einiger Zeit ihre Acidität. In einem Urin, dessen Acidität und Dichte normal sind, erhält sich der Eiter, ohne dass die Eiterzellen sich wesentlich verändern, ist der Harn aber alkalisch oder wird er es dadurch, dass grössere Eitermassen vorhanden sind, so verändern sich die Leukocyten mehr oder weniger stark, je nach der Dauer der ammoniakalischen Einwirkung (s. Fig. Nr. 48β). Sie quellen auf, werden schleimig, sind nur noch spärlich gekörnt und durchsichtig, ja manchmal auch gar nicht mehr erkennbar, indem sie sich in eine gelatineartige Masse umwandeln. Öfters erscheinen die Leukocyten fettig degeneriert (s. Fig. Nr. 48α), besonders dann, wenn ein Abscess aus einem Nachbarorgan in die Harnwege zum Durchbruch gelangt. Übermässige Acidität wirkt auf den Leukocyten ebenfalls ein, macht ihn kleiner und zusammengezogener. Die gleiche Erscheinung beobachten wir in sehr konzentrierten Urinen mit starkem Zuckergehalt. Urine von geringerer Dichte blähen den Leukocyten auf, unter Missbildung, selbst im Falle dass die Urine noch sauer reagieren.

Woher, d. h. aus welchem Abschnitte des uropoëtischen Systems der Eiter stammt, ist durch die Anzahl und Form der Leukocyten nicht feststellbar; die übrigen Formelemente, welche die Leukocyten begleiten, können hierüber allein Aufschluss geben. Dieses gilt auch für die Entscheidung der so wichtigen Frage, ob mit der Eiterung auch renale Affektionen etc. verknüpft sind. Da wir ja im purulenten Urin konstant mehr oder weniger Albumin antreffen, je nach der Menge der Leukocyten, so müssen wir uns die Frage vorlegen, ob der Gehalt an Albumin auf Rechnung des Eiterserums oder aber auch zum Teil noch auf eine Alteration der Nieren zu setzen ist. Quantitative Eiweissbestimmung sind für die Beantwortung dieser Frage zu umständlich und überdies unsicher; sie wird durch die mikroskopische Prüfung ebenfalls am besten entschieden. Bei renalen Affektionen ist die Zahl der Leukocyten meist eine relativ geringe, auch werden bei aufmerksamer Prüfung Cylindergebilde wohl selten vermisst, ebenso die charakteristischen Nieren-Epithelien.

Für die Erkennung und den Nachweis der Leukocyten genügt das Mikroskop. Ist man unsicher, ob diese unter dem Mikroskope sich zeigenden

Gebilde Leukocyten oder Epithelien der Niere sind, so empfiehlt sich ein Zusatz von etwas Jodjodkaliumlösung (s. betr. Lösung bei „Harncylinder") zum Präparat. Die Leukocyten färben sich dadurch mahagonibraun, während die Epithelien nur leicht gelb tingiert erscheinen.

Die Leukocyten lassen sich, nachdem sie fixiert und behufs Trocknung durch die Flamme des Bunsen-Brenners gezogen worden sind, mit den bekannten Farben (Fuchsin, Methylenblau, Eosin etc.) leicht färben, wodurch sie sich für das Auge noch deutlicher zeigen.

Über die farbenanalytischen Untersuchungen der Harnsedimente, speziell über das Verhalten der Leukocyten gegenüber den betreffenden Farbmischungen s. Spezialwerke der klinischen Diagnostik.

b) Cylinder.

Figur Nr. 49.

Urat- und Ammonurat-Cylinder.

Uratcylinder, welche meist aus saurem harnsauren Natron bestehen, finden sich häufig im Sedimente sehr konzentrierter, uratreicher Urine. Oft sind auch Schleimfäden, manchmal auch echte Cylinder mit Uraten inkrustiert; das Verhalten gegenüber Essigsäure und Erwärmen giebt uns in solchen Fällen über den Charakter der Grundsubstanz leicht Aufschluss. Die diagnostische Bedeutung dieser Pseudo-Cylinder ist gering, auch die der Ammonurat-Cylinder, welche wir namentlich häufig bei Neugeborenen, welche an Harnsäureinfarkt leiden, beobachten.

Mit den Ätzalkalien gehen diese Cylinder unter Ammoniak-Entwickelung in Lösung über.

Figur Nr. 50.

Schleim-Cylinder.

Schleimcylindern begegnen wir ausserordentlich häufig im Harnsedimente. Sie können aus sämmtlichen Abschnitten des Urogenital-Apparates stammen, sind gewöhnlich gross und breit und teilen sich meistens in mehrere Arme. Eine Verwechslung mit hyalinen Gebilden ist möglich, da aber die Schleimcylinder breiter und gewöhnlich, wie eben gesagt, in einzelne Arme verzweigt sind, was bei den hyalinen Formen nicht vorkommt, so wird der Praktiker sich schnell orientiert haben. Falls die Schleimcylinder mehr oder weniger stark mit Natronurat besetzt sind, können sie leicht mit granulierten Cylindern verwechselt werden; letztere lösen sich aber bei Zusatz von Essigsäure unter das Objektglas, während die Schleimcylinder sich nicht lösen, sondern

eine grobkörnige Trübung liefern. Durch diese Eigenschaft unterscheiden sich die Schleimcylinder ferner auch in scharfer Weise von den Cylindroiden.

Figur Nr. 51.

Cylindroide.

Die Cylindroide schliessen sich an die echten Cylinder sehr eng an. Abgesehen davon, dass sie unter den gleichen Bedingungen wie die letzteren vorkommen können, besitzen sie sehr wahrscheinlich auch die gleiche chemische Zusammensetzung. Sie lösen sich wie die echten Cylinder in Essigsäure, stellen lange, bandartig gewundene Gebilde vor, welche oft ganze Gesichtsfelder des Mikroskopes durchziehen. Man trifft sie bisweilen bei Nephritis, besonders häufig aber begegnen wir ihnen in stark konzentrierten, uratreichen Harnen; es scheint, dass ihre Entstehung häufig mit hyperämischen Zuständen im Nierenapparate zusammenhängt. Mir selbst sind solche Gebilde schon oft in Urinen genannter Beschaffenheit begegnet, auch in Begleitung von Albumin und neben echten Cylindergebilden wurden sie von mir häufig angetroffen.

Charakteristisch für eine renale Affektion ist das Auftreten von Cylindroiden im Harnsedimente jedenfalls nicht, als charakteristisch aber für Stauungshyperämie möchte ich auf Grund meiner Beobachtungen das Erscheinen dieser Gebilde entschieden beanspruchen.

Figur Nr. 52.

Bakterien-Cylinder.

Die Bakteriencylinder besitzen mit den granulierten Cylindern in morphologischer Richtung grosse Ähnlichkeit; sie unterscheiden sich von denselben aber dadurch, dass sie selbst gegen die eingreifendsten Reagentien — — Säuren wie Ätzalkalien äusserst resistent sind, im Gegensatz zu den aus Eiweiss bestehenden granulierten Gebilden. Bei der Diagnostizierung dieser Cylinder ist alle Vorsicht angezeigt und event. neue Harnentnahme mittelst des Katheters in gut sterilisierte mit Watte verschlossene Glasgefässe schon deshalb geboten, als ihr Auftreten gewöhnlich gerne für septische Prozesse im Nierenapparat spricht.

Entstehen können die Bakteriencylinder durch massenhafte Auflagerungen von Bakterien (bes. Staphylococcus) auf echte Cylinder sowohl als auch durch Zusammenlagerung körniger Bakterienhaufen.

Figur Nr. 53.

Hoden-Cylinder.

Man findet Hodencylinder zuweilen bei Spermatorrhöe; auch bei Epididymitis treten diese Gebilde (ohne Albumin!) im Harnsedimente auf. Mit

den hyalinen Cylindern besitzen sie grosse Ähnlichkeit, unterscheiden sich aber von denselben durch ihr bedeutend grösseres Volumen. Sie sind sehr lang, gewunden und von solcher Dicke, dass sie die gewöhnlichen Nierencylinder noch um ein beträchtliches übertreffen. Da hin und wieder Spermatozoën auf und zwischen denselben eingelagert sind, so ist ihre Erkennung und Bestimmung eine relativ unschwere.

Echte Harn-Cylinder.

Ein echtes Harncylindergebilde ist nichts anderes, als umgewandeltes, in eine bestimmte Form gebrachtes Albumin, welches das eigentliche Fundament des Cylinders bildet. Die Cylinder bilden die Abgüsse der Tubuli uriniferi und entstehen durch Gerinnung des in denselben ausgetretenen Eiweisses. In der Form, wie in der Zahl sind die Cylinder sehr wechselnd, immer aber zeigt ihr Auftreten im Sedimente an, dass im Sekretionsapparat der Niere eine Störung eingetreten ist. Zu bemerken ist ganz besonders, dass diese Gebilde, obgleich sie immer das Produkt einer Albuminurie sind, auch in scheinbar eiweissfreien, ja sogar in von pathologischen Bestandteilen freien Urinen auftreten können.

Nach meiner Beobachtung ist immer Eiweiss in solchen Urinen vorhanden und meist auch, besonders durch die Spieglersche Reaktion nachweisbar; wenn wir Albumin aber nicht immer beim Auftreten von Cylindern im Harn nachweisen können, so liegt meiner Meinung nach der Fehler doch an unseren relativ immer noch groben chemischen Reaktionen, welche ausserordentlich kleine Mengen Albumin nicht sichtbar zu fixieren gestatten. Die Cylinder selbst sind es in solchen Fällen, die das Eiweiss in deutlich sichtbarer, kondensierter Form repräsentieren.

Das Auftreten von Cylindergebilden, ganz besonders hyaliner Beschaffenheit, basiert stets auf einer Cirkulations-Anomalie der Nieren; sie können auch bei völliger Intaktheit des Nierenepithels in den Harnkanälchen gebildet werden, so z. B. bei einfachen Darmkatarrhen, bei akuten und chronischen Anämien, nervösen Zuständen verschiedener Art. Die Annahme also, dass das Auffinden von Cylindern, speziell der hyalinen, an das gleichzeitige Auftreten von freiem Albumin geknüpft sei, ist nach dem Gesagten nicht haltbar; ja es giebt auch gewisse Ausnahmefälle wo im ganzen Verlaufe der Krankheit, z. B. bei Stauungsniere und Amyloidniere, lediglich Cylinder hyaliner Beschaffenheit als die einzige Form der Eiweisselimination angetroffen wurden, während freies Albumin fehlte.

Für den mikroskopischen Nachweis der Cylinder empfiehlt es sich möglichst frischen Harn zur Untersuchung zu verwenden. Man überlässt den Urin zunächst der Sedimentierung, centrifugiert ihn event. und giebt das erhaltene Sediment mittels Pipette in Tropfenform auf mehrere Objektträger. Es ist zweckmässig vor Auflegen der Deckgläschen die Objekte mit einer

Spur Jodjodkalium-Lösung (J 0,1, KJ 0,2, H_2O 30,0) zu tingieren; die Färbung macht die Cylinder für das Auge sichtbarer und lässt dieselben weniger leicht übersehen, da sie sich charakteristisch gelb gefärbt repräsentieren.

Man kann die Cylinder in verschiedener Weise einteilen. Für den vorliegenden Zweck dürfte die einfache Unterscheidung zwischen hyalinen, granulierten Gebilden, Blut-, Epithelial-, Eiter- und Wachs-Cylindern wohl genügen.

Figur Nr. 54, 55 u. 56.

Hyaline Cylinder.

Im Harnsedimente begegnen wir den hyalinen Cylindern am häufigsten. Sie sind wie ihr Name schon sagt durchsichtige Gebilde, von verschiedener Grösse und Länge (s. Fig. Nr. 54), oft gewunden, gebogen und an ihren Enden manchmal in schraubenzieherförmige Windungen auslaufend (siehe Fig. Nr. 55). Mitunter übertrifft ihre Länge nicht einmal die Breite und können sie dann als unregelmässige Eiweissgerinnsel erscheinen. Unter dem Mikroskope sind sie ihrer Durchsichtigkeit wegen nur schwierig erkennbar; Jodlösung (s. oben) ist hier das beste Reaktif behufs Auffindung dieser Cylindergbilde, welche übrigens in einem alkalischen Harne nicht gefunden werden können. — Unter den hyalinen Cylindern begegnen wir oft Formen, welche sich durch festere Konsistenz und durch geringere Durchsichtigkeit auszeichnen; solche Zwischengebilde nähern sich den Wachscylindern.

Wie bereits betont, trifft man hyaline Cylinder im Sedimente bei manchen nicht mit Albuminurie verbundenen Affektionen: bei hohen Fiebern, nervösen Einflüssen, auch bei luetischen Zuständen können im Harn und zwar mehr als man bislang vielleicht annahm, Cylinder hyaliner Beschaffenheit auftreten.

Der Wert dieser Cylinder wird vor allen Dingen durch Beimischungen resp. Auflagerungen (s. Fig. Nr. 56) bedingt. So finden wir gerade bei Nephritis neben anderen Cylindergebilden solche hyaliner Natur, auf welche Nieren-Epithelien, normal oder verfettet, Leukocyten und rote Blutkörperchen aufgelagert sind.

Gerade nach der Art der Auflagerung unterscheiden wir die verschiedenen, weiter zu besprechenden Cylindergebilde.

Figur Nr. 57 u. 58.

Granulierte Cylinder.

Die granulierten Cylinder treten neben den hyalinen Gebilden am häufigsten im Harnsedimente auf. Ihre Länge wie ihre Breite ist eine sehr wechselnde (s. Fig. Nr. 57); oft kommt es auch vor, dass wir nur noch Bruchstücken derselben begegnen. Was ihre Farbe anbelangt, so variiert die-

selbe von grauweiss bis gelbrot. Ihre Grundsubstanz ist nicht homogen, sondern mehr oder weniger fein gekörnt. Die Ursache dieser Körnung sind meist Eiweiss- und Fettpartikelchen; auch Urate, zerfallenes Zellprotoplasma, degenerierte Zellkerne wie auch zerfallene Blutkörperchen können sich an der Bildung dieser Granulationen beteiligen.

Öfters treffen wir auf Auflagerungen von Fetttröpfchen und Fettsäurenadeln auf diesen Cylindern an (s. Fig. Nr. 58).

Dem Erscheinen granulierter Cylinder im Harn in reichlicher Anzahl ist stets eine ernste Bedeutung beizumessen und liegen in solchen Fällen fast ausnahmslos renale Affektionen entzündlicher Natur vor.

Die granulierten Cylinder treten meist mit anderen Cylinderformen gemengt im Sedimente auf (s. übrigens Sedimente der verschiedenen Nieren-Affektionen Fig. Nr. 97 etc).

Figur Nr. 59.

Blut- und Blutschatten-Cylinder.

Die eigentlichen Blutcylinder bestehen aus geronnenem Faserstoff, welcher die zahlreichen Blutkörperchen zusammenhält. Unter dem Mikroskope können die Cylinder, wenn sie allzureichliche Mengen von Blutkörperchen eingeschlossen enthalten, ganz dunkel und undurchsichtig erscheinen; bei längerer Berührung mit dem Harne aber werden die Blutkörperchen ausgelaugt, erscheinen fast farblos und liefern die sogen. Blutschattencylinder.

Diesen wahren Blutcylindern stehen die hyalinen Blutcylinder gegenüber, welche auf ihrer hyalinen Grundsubstanz zahlreiche Blutzellen eingeschlossen enthalten. Letztere Form ist die häufigere.

Blutcylinder werden wir im Harnsedimente bei Blutungen aus den Nieren wohl selten vermissen.

Figur Nr. 60.

Epithelial-Cylinder.

Wir unterscheiden zwischen zwei Hauptformen der im Harnsedimente auftretenden Epithelialcylinder:

1. Schlauchartige Gebilde, dadurch entstanden, dass bei akut entzündlichen Vorgängen der Nieren die Epithelien in ihrem natürlichen Zusammenhange abgestossen werden.

2. Hyaline oder granulierte, mehr oder weniger reichlich mit Nieren-Epithelien bedeckte Gebilde.

Die Epithelialcylinder können genau wie die Nieren-Epithelien selbst fettig degeneriert erscheinen.

Die Bedeutung dieser Gebilde für die Diagnose ergiebt sich nach dem Gesagten von selbst.

Figur Nr. 61.

Eiter-Cylinder.

Hyaline Eitercylinder, die Grundsubstanz mehr oder weniger mit Leukocyten bedeckt, sind im allgemeinen eine seltene Erscheinung im Harnsedimente. Ihre Entstehung ist immer auf entzündliche Vorgänge im Nierenapparat zu setzen.

Öfters begegnen wir auch Leukocyten, welche untereinander verklebt sind und dann in Form von sogen. Pfropfen oder auch eines Cylinders erscheinen. Solche Gebilde treffen wir besonders bei Pyelitis an.

Figur Nr. 62.

Wachsartige Cylinder.

Die Wachscylinder (waxy-casts) erscheinen im Harnsedimente relativ nicht häufig. Sie unterscheiden sich von den hyalinen Gebilden dadurch, dass sie voluminöser, weit breiter und viel länger, oft wahre Riesengebilde, und stark lichtbrechend sind. Sie sind farblos oder schwach gelb gefärbt und zeigen in ihrem äusseren Habitus eigentümlich schollige, zerrissene oder gequollene Formen. Sie brechen leicht und daher kommt es auch, dass wir ihnen nicht selten als kurze, breite Gebilde, Bruchstücke des eigentlichen Cylinders, begegnen. Durch Jodjodkaliumlösung lassen sie sich leicht färben; sie erscheinen dann zuweilen braunrot, welche Farben auf Zusatz von Schwefelsäure in schmutzig-violett übergeht (Amyloidreaktion). Diese Reaktion tritt jedoch nicht immer ein. Wahrscheinlich liegt die Ursache hierfür in einer chemischen Verschiedenheit des die Grundsubstanz des Cylinders bildenden Eiweisses.

Was nun die Entstehung der Wachscylinder anbelangt, so liegen bislang abschliessende Beobachtungen noch nicht vor. Ihr Auftreten ist an eine bestimmte Nierenaffektion nicht gebunden, doch bedeutet ihre Erscheinung stets ein schweres, meist vorgeschrittenes Nierenleiden.

c) Sperma und Urethralfäden.

Figur Nr. 63.

Spermatozoën.

Den generierenden Bestandteil der virilen Samenflüssigkeit bilden die Spermatozoën, welche das Hauptsekret der Tubuli seminiferi sind. Fehlen dieselben konstant im Samen des Mannes so resultiert daraus dessen Sterilität (Azoospermismus), obgleich die Potenz dabei erhalten sein kann. Die Spermatozoën sind äusserst kleine Gebilde deren Körper 0,004 mm Länge

und etwa die halbe Breite besitzt. Zum grössten Teil bestehen sie aus Kernsubstanz, denn bei starken Vergrösserungen gewahrt man an ihnen einen sogen. Kopfabschnitt, welcher aus ziemlich gleichartigem Plasma besteht und der aus dem Kern einer Zelle hervorgegangen ist. Um diesen Kopf liegt eine feine helle Plasmahülle, welche sich nach hinten zu in einen langen, dünnen Faden, dem Schwanze, auszieht. Dieser Schwanz, durch dessen Bewegung der Spermatozoë vorwärts getrieben wird, übertrifft an Länge den Kopf oft um das zehnfache. Vor allem zeichnen sich die Spermatozoën, von denen etwa 10 Millionen auf 1 qcm Spermaflüssigkeit gehen, durch ihre Resistenzfähigkeit gegen chemische Reagentien aus: H_2SO_4, HNO_3 greifen sie nur wenig an, Ätzkali löst sie erst beim Erhitzen. Die Samenfäden zeigen frisch entleert, lebhaft zitternde, drehende Bewegung, welche oft mehrere Tage lang andauern, durch saure, stark alkalische Flüssigkeiten, Chinin und dergl. aber sofort aufgehoben werden kann. Hört die Bewegungsfähigkeit des Spermatozoën auf, so schlägt sich der Schwanz in eine Öse ein und der Kopf löst sich späterhin von demselben ab. — Bei Erkrankungen der Harn- und Genital-Organe treffen wir die Spermatozoën häufig im Harnsedimente an — Spermatorrhoë —, so auch nach Coitus und Pollutionen oder sonstigen Samenergüssen, z. B. im epileptischen Anfall. Auch im Urin von Frauen können wir nach vorausgegangener Kohabitation Spermatozoën antreffen.

Erwähnenswert dürfte auch sein, dass ich hin und wieder auch im Urin von Personen, welche an Granular-Atrophie der Nieren litten ausserordentlich zahlreiche Spermatozoën im Sedimente antraf. Da der Untersuchung kein Coitus voraufging, so dürfte das Auftreten von Spermafäden resp. die Samenergüsse zweifellos auf Rechnung urämischer Erscheinungen der betreffenden Patienten zu setzen sein.

Da die Spermatozoën sich ihrer grösserer Schwere wegen im Urin schnell zu Boden senken, so können sie leicht und rasch zur Untersuchung gewonnen werden.

Figur Nr. 64.

Sperma.

Ausser den Spermatozoën finden wir im Sperma Pflasterepithelien der Urethra, fein granulierte Hodenzellen, Amyloidkörperchen, welche aus dem Prostata-Sekrete stammen, Leukocyten und die sogen. Spermakrystalle. Die letzteren sind das phosphorsaure Salz einer organischen Basis, des Spermins, C_2H_5N, Äthylenimin, bilden vorzugsweise Prostataprodukt, stellen aber einen wichtigen Samenbestandteil nicht vor. Da sie in Wasser sehr leicht löslich sind, finden wir sie im Harn nicht, dagegen im Samen selbst (bei Pollutionen), besonders reichlich aber auf Zusatz von phosphorsaurem Ammoniak zu demselben oder zu Prostatasekret (Böttcher'sche Spermakristalle). Unter pathologischen Verhältnissen beobachten wir zuweilen eine braune Färbung

des Spermas, welche von beigemengtem Blutpigment herrührt, so namentlich bei Personen die öfters Orchitiden zu überstehen hatten.

Das Prostatasekret (erhalten durch die Digitalkompression vom Rektum aus!) ist milchig getrübt, dünnflüssig, im Fall von Prostatitis chron. aber trüb dickflüssig, schleimig bis schleimig-eiterig. Ob wirklich Prostatitis vorliegt, beziehungsweise die Diagnose auf dieselbe gestellt werden kann, ergiebt die mikroskopische Prüfung: Vorhandensein der oben angegebenen Amylumkörperchen, der Cylinderzellen, zahlreicher Leukocyten und endlich der Spermakrystalle.

Urethralfäden.

Das Auftreten makroskopisch kleiner, weisser Flöckchen, besonders im Morgenurin, die sich unter dem Mikroskope als Schleimfäden, Urethralfäden genannt, entpuppen, kann je nach dem Umfange und dem Charakter der Einlagerungen von Form-Elementen und dergleichen sowohl eine normale als pathologische Erscheinung sein.

Figur Nr. 65.

Normaler Urethralfaden.

Bei einem gesunden Menschen, welcher nie an Urethritis litt, wird gewöhnlich mit dem ersten Strahl des Morgenurines die während der Nacht aus der Mucosa und den Drüsen der Urethra angesammelte kleine Schleimmenge ausgespült. Diese erscheint dann in Form eines einzelnen oder auch einzelner feiner, leichter, im Urin schwimmender Schleimfäden, welche demselben mittelst der Pipette ohne Schwierigkeit entnommen werden können. Ein solcher Faden, der aus durchsichtiger homogener Schleimsubstanz gebildet ist, enthält stets eine gewisse Anzahl zelliger Elemente eingebettet, so z. B. Epithelien der Urethra, Leukocyten in oft wechselnden Mengenverhältnissen. Diese zelligen Gebilde können sowohl in kleinen Haufen wie als in die Länge gezogene Reihen in der Schleimmasse liegen. Interessant ist es auch hier gleich beizufügen, dass solche Filamente im Urin von Frauen sich nicht finden (Guyon); allenfallsige Flocken und dergleichen stammen stets aus den Sekretionen der Vagina oder auch der Vulva und selbst bei chronischer Urethritis, einer überdies bei Frauen höchst seltenen Krankheit, vermissen wir sie. Guyon erklärt diese Erscheinung durch die anatomischen Verhältnisse, d. h. durch die Kürze und Breite der weiblichen Urethra, welche einer Kondensation ihrer Sekrete hinderlich sind.

Figur Nr. 66.

Urethralfäden bei Urethrorrhoë.

Die soeben besprochene normale Sekretion kann durch verschiedene Einflüsse bedeutend vermehrt werden, so bei Neurasthenikern besonders

häufig als Folge psychischer und physischer Einflüsse, ferner bei oberflächlichen Verletzungen der Pars anterior der Urethra. Wir begegnen dann im Urin oft zahlreichen Schleimfäden, welche dieselben zelligen Bestandteile enthalten wie sie oben geschildert wurden. Fig. 66 zeigt einen Urethralfaden aus dem Urin eines Neurasthenikers, keine Leukocyten, lediglich Platten-Epithel enthaltend. Es braucht somit das Auftreten dieser Fäden im Urin absolut nicht auf eine Harnröhren-Entzündung — Urethritis — oder auf eine Tripperinfektion hinzuweisen, ein Umstand der vom Praktiker gekannt sein muss.

Figur Nr. 67.

Urethralfaden mit Epithel.

Solchen Fäden, wie sie uns das Bild vorführt, begegnen wir, wie bereits oben bemerkt, nicht allein oft im Urin von Neurasthenikern, sondern auch bei Individuen, welche chronische Gonorrhöe durchgemacht haben, eventuell noch durchmachen. Auch giebt es Fälle, wie z. B. Coitus reservatus, Masturbation, wo als Folge derselben genannte Fadengebilde mit Leukocyten und Epithelien besetzt im Urin auftreten. Man sieht somit, dass die Deutung und die diagnostische Verwertung dieser Gebilde eine mehrseitige ist.

Figur Nr. 68.

Urethralfaden mit Spermatozoën.

Ziemlich häufig trifft man solche Filamente, in denen Spermatozoën neben Epithelien und zahlreichen Leukocyten eingelagert sind, im Urin von Personen an, die an chronischer Gonorrhöe leiden, bezw. häufig da, wo mit einer Tripperinfektion eine gewisse sexuelle Schwäche Hand in Hand geht. Ähnlichen Gebilden begegnen wir aber auch, ohne dass Urethritis vorliegt, im Urin völlig gesunder Personen, so nach stattgefundenen Samen-Ejakulationen und hierauf folgenden Miktionsakt. Der spezielle Unterschied, welchen ich hier zwischen den normalen und den pathologischen Filamenten dieser Beschaffenheit betonen möchte, besteht darin, dass bei den pathologischen Formen unter den zelligen Grundelementen die Leukocyten dominieren, während bei den normalen Spermafilamenten die Epithelien als solche mehr vorherrschen.

Figur Nr. 69 u. 70.

Urethralfäden mit Leukocyten.

Wir können im allgemeinen verschiedene Arten solcher Fäden unterscheiden. Im vorliegenden Falle beschränken wir uns jedoch auf zwei Formen:

a) eiterige,

b) schleimig-eiterige.

Die rein eiterigen Filamente sind für gewöhnlich kurz, undurchsichtig, brüchig und lösen sich gern im Urin unter Trübung desselben auf. Sind sie kompakt, so fallen sie rasch auf den Boden der Flüssigkeit.

Die schleimig-eiterigen Fäden dagegen sind gewöhnlich lang, leicht, schwimmen in der Flüssigkeit, sind nicht brüchig und durchsichtiger als die rein eiterigen Fäden.

Öfters trifft man auch die Leukocyten in langgezogenen Formen im Faden liegend an (s. Fig. Nr. 70). Diese Filamente treten als besonderes Charakteristikum bei der Urethritis chronica bezw. Urethritis posterior chronica auf. Eine hervorragend pathologische Bedeutung erhalten die Gebilde besonders dann, wenn es gelingt Gonokokken in denselben nachzuweisen. Fehlen in solchen Tripperfäden bei öfters ausgeführten Untersuchungen Kokken, so darf man die Heilung des Trippers annehmen; in diesem Falle nimmt auch die Masse der Leukocyten mehr und mehr ab und an ihre Stelle treten mehr und mehr Epithelien. Siehe übrigens den Abschnitt „Gonokokken".

d) Gewebsteile.

Figur Nr. 71.

Im Harnsedimente treffen wir im allgemeinen selten Trümmer und Fetzen von Geweben an, so von Schleimhaut, Bindegewebe in schweren Fällen von Cystitis, von Carcinomen, Tuberkelmassen. Auch aus Nachbarorganen können Gewebsteile beigemengt sein: so besonders beim weiblichen Geschlechte bei Dysmenorrhoëa membranacea, Abortus, gewissen destruktiven Erkrankungen des Uterus und der Vagina. Bei Epitheliom der Blase oder auch bei Durchbruch des Carcinoms eines benachbarten Organs können dem Harnsedimente neben Blut, Eiter, Salzen der alkalischen Harngärung in grossen Mengen Carcinomzellen beigemengt sein (s. Abbildung oben), welche sich aber von den gewöhnlichen Epithelien nicht oder kaum unterscheiden lassen. Mir selbst kam es in meiner langjährigen Praxis nur einmal vor, dass ich unter anderem auch auf papillöses Fibrom der Blase (irrtümlicherweise Zottenkrebs genannt) stiess; im betreffenden Falle handelte es sich um einen 60jährigen Mann, bei welchem aus der Blase mit dem Katheter Geschwulstmassen herausgerissen wurden. Dieselben entpuppten sich unter dem Mikroskope als fetziges Gewebe, welches einen spärlichen epithelialen Belag besass und relativ noch gut erhaltenes Zottengewebe in seinen Verzweigungen aufwies.

Bei Untersuchungen auf Gewebsteile ist es angezeigt das Sediment in einer grossen flachen Glasschale auszubreiten und sich die Untersuchungspräparate dann vorsichtig auszuwählen. Die genaue Bestimmung und Erkennung dieser Objekte ist im Übrigen meist eine sehr schwierige, leicht zu Täuschungen führende Aufgabe.

e) Mikroorganismen.

α) Nicht pathogene.

Figur Nr. 72.

Penicillium glaucum.

Unter den Schimmelpilzen ist das Penicillium glaucum am verbreitesten. Er gedeiht nicht bei Bruttemperatur und entbehrt deshalb schon von vornherein der Fähigkeit pathogen zu wirken. Seine Keime sind geradezu allgegenwärtig und infolgedessen begegnen wir ihm auch vielfach im Sediment von Urinen, welche einige Zeit mit der Luft in Berührung waren. Er bildet häufig ein grosses Geflecht sogen. Mycelium, das sich durch das ganze Gesichtsfeld des Mikroskops hinzieht (s. Abbildung), auch begegnen wir öfters seinen Sporen, welche teilweise schon im Keimen begriffen sind und die wir bei stärkeren Vergrösserungen als keulenförmige Gebilde bezeichnen können.

Eine diagnostische Bedeutung geht dem Pilz dem Gesagten nach also vollkommen ab.

Figur Nr. 73.

Saccharomyces-Sarcina-Bacterium ureae etc.

Saccharomyces gehört zu den Sprosspilzen, da er aber unfähig ist in lebendes Gewebe einzudringen entbehrt er der pathologischen Bedeutung. Die Zellen des Pilzes, welcher namentlich im Urin von Diabetikern in besonders schönen Formen vorkommt, können unter Umständen Leukocyten vortäuschen; sie unterscheiden sich aber von denselben durch das Fehlen der Körnung und das negative Resultat der Essigsäurereaktion.

Die **Sarcina urinae** reiht sich den Schyzomyzeten ein, kommt relativ selten im Harnsedimente vor, besitzt Fermentwirkung und ist durch ihre charakteristische Gestalt (mehr oder weniger regelmässig gestaltete würfelförmige Gebilde) ausgezeichnet. Pathologische Bedeutung geht ihr ab.

Bacterium ureae. Dieser Pilz, welcher massenhaft in der Luft vorkommt, ist einer der Erreger der alkalischen Harngärung, indem er zersetzend auf den Harnstoff einwirkt und denselben in Ammoniumkarbonat umsetzt. In vielen Fällen ist es geboten den Urin vor der Invasion dieses Mikroben zu schützen; man geht dann bei der Entnahme des Harnes in der in der Einleitung Seite 1 und 2 angegebenen Weise vor.

Figur Nr. 74.

Micrococcus ureae aus alkalischen Harn — Zoogloëahäufchenbild.

Dieser Pilz ist ebenfalls gleich dem Bacterium ureae einer der Erreger der alkalischen Harngährung und reichlich in der Luft verbreitet. Er

bildet äusserst kleine, aus zwei Gliedern bestehende Stäbchen, welche aber erst bei bedeutender Vergrösserung erkennbar sind und im Harn in sehr kurzer Zeit Zoogloëahäufchen bilden. Fig. Nr. 74 zeigt uns solche Haufengebilde; daneben erblicken wir auch die Produkte der alkalischen Gärung. Tripelphosphate neben Ammonuraten.

β) Pathogene.

Figur Nr. 75.

Bacterium Coli commune, ungefärbt.

Das Bacterium Coli ist der gewöhnlichste Bewohner eiteriger Urine, in welchen es in verschiedenen Grössenverhältnissen auftritt: kurze schlanke Stäbchen von geringer Eigenbeweglichkeit, welche öfters in Kettenform, häufiger jedoch in dicht gedrängten Gruppen (extracellulär) vorkommen. Der Parasit selbst ist leicht erkennbar, färbt sich gut mit den gewöhnlichen Farben, entfärbt sich aber nach der Gram'schen Methode. Er lässt sich auf Gelatine leicht kultivieren und bildet gelblichweisse Kolonien, welche den Nährboden nicht verflüssigen. Bei Cystitis begegnen wir dem Bacterium Coli besonders häufig, wo sein Auftreten oft den Mengenverhältnissen nach ein ganz gewaltiges genannt werden kann.

Fig. Nr. 76.

Mikrokokken im Eiterurin, extra- und intracellulär, gefärbt mit Methylenblau.

Der Urobacillus septicus kommt weniger häufig als das Bacterium Coli im Eiterurin vor und besitzt energische Fermentwirkung gegenüber Harnstoff. Um ihn nachzuweisen ist die Färbung erforderlich. Er lässt sich gleich dem Bacterium Coli leicht kultivieren, unterscheidet sich aber von demselben durch die Raschheit, mit welcher er die Nährgelatine verflüssigt. Wir begegnen den Mikrokokken ebenfalls unter denselben Bedingungen im Urin wie dem Bacterium Coli.

Figur Nr. 77.

Streptokokken im Eiterurin, gefärbt mit Gentianaviolett.

Streptokokken treffen wir im eiterigen Harnsedimente als ursächliche Momente häufig an. Bei Cystitis begegnen wir den Streptokokken neben dem Bacterium coli ebenfalls häufig; auch bei bestimmten Nierenleiden, z. B. in gewissen Fällen der akuten Nephritis, wurden im Sedimente wiederholt Streptokokken gefunden. Sie bilden die bekannte ketten- oder rosenkranzartige Anordnung, wodurch sie sich besonders von den Staphylokokken unterscheiden. Nährgelatine verflüssigen sie nicht. Sie färben sich leicht mit den gewöhnlichen Anilinfarben, besonders schöne Bilder liefern sie mit der Gram'schen Methode.

Gonokokken.

Figur Nr. 78.

Akute Infektion, Gonokokken gefärbt mit Fuchsin.

Die Gonokokken finden sich im Sedimente jeder akuten gonorrhoischen Urethritis, vorausgesetzt natürlich dass vorher keine Desinfektion stattgefunden hat. Sie treten meist zu zweien verbunden als Diplokokken auf und sind an ihrer äusseren Fläche abgeplattet, so dass jedes Paar die Form einer Cafébohne besitzt. Ihre Grösse schwankt zwischen 0,4 bis 0,6 μ. Sie vermehren sich durch Teilung nnd zwar in der Weise, dass die Diplokokken sich vertikal in zwei, diese sich wieder horizontal in vier Kokken teilen. Auf diese Art und infolge der eintretenden Verschiebungen entstehen Häufchen, in welchen man oft noch je 2 und 2 Kokkenpaare näher aneinander liegen sieht. Dieses Auftreten in Häufchen ist unter anderem auch ein charakteristisches Merkmal des Gonokokkus, umsomehr als er sich nie in Kettenform gruppirt (Gegensatz zu andern Mikroorganismen!). Gleich den andern Spaltpilzen besitzt der Gonokokkus grosse Anziehungskraft für basische Anilinfarben und lässt sich z. B. leicht mit Methylenblau, Fuchsin, Gentianaviolett etc. färben; entfärbt sich aber ebenso leicht mit Alkohol und Säuren und durch die Gram'sche Methode.

Die Gonokokken sind bei der akuten Infektion mehr oder weniger reichlich in den zelligen Elementen eingebettet. Sie sind intracellulär, doch kommt es auch vor, dass wir ihnen extracellulär begegnen, nämlich dann, wenn ein zelliges Element z. B. ein Leukocyt oder ein Epithel bereits in Degeneration übergegangen war.

Figur Nr. 79.

Subakute Infektion, Gonokokken, mit Fuchsin gefärbt.

Bei dieser milderen Form der Gonorrhöe treten die Gonokokken relativ spärlicher auf. Hier ist das Sekret stets schleimig eiterig und die Zahl der Eiterzellen relativ gering:

Figur Nr. 80.

Chronische Infektion, Gonokokken (teils intra- teils extracellulär), mit Methylenblau gefärbt.

Bei chronischer Gonorrhöe mit spärlichen Absonderungen pflegen die Gonokokken oft zu fehlen und erscheinen erst wieder mit reichlicher Eitersekretion nach bestimmten Reizungen oder Schleimhautverletzungen, so z. B. nach gewissen ätzenden Injektionen (Silbernitrat, Sublimat etc.), nach Biergenuss u. s. w. Bei der chronischen Form ist das Auffinden und das Erkennen

der Kokken ziemlich schwierig, da wir in diesem Falle oft auf Pseudo-Gonokokken stossen, welche zwar nur extracellulär vorkommen — wie bereits gesagt, ist extracelluläres Auftreten bei den ächten Kokken auch beobachtet! — im übrigen aber von den wirklichen Gonokokken kaum zu unterscheiden sind.

Derselbe Nachweis geschieht zweckmässig in der Weise, dass man das der Urethra — beim weiblichen Geschlecht event. auch der Vagina — in akuten Fällen direkt entnommene Sekret auf dem Objektträger möglichst gleichmässig ohne zu reiben aufstreicht, in chronischen Fällen die im Harn herumschwimmenden Urethral- bzw. Tripperfäden hierzu benutzt, nachdem man sie mit der Pipette der Flüssigkeit entnommen hat. Man zieht nun das Sekret bzw. das ausgebreitete Filament, nachdem man es vorher an der Luft eintrocknen liess, durch die Flamme eines Spiritus- oder Bunsen-Brenners, tropft eine konzentrierte wässerige Fuchsin- oder Methylenblau-Lösung auf, lässt die Farbe ca. $^1/_2$ Minute einwirken (Überfärbung kann leicht mit verdünntem Alkohol entfernt werden!), spült ab, trocknet wieder über der Flamme und betrachtet das Präparat ohne Deckglas direkt im Öl der homogenen Immersionslinse.

Die Gram'sche Methode — Anilinwasser, Gentianaviolett und Jodjodkalium — ist speziell da anzuwenden, wo es sich um die Unterscheidung der ächten Kokken von den Pseudokokken handelt. Die ersteren geben den Farbstoff wieder ab während die Pseudokokken ihn behalten. Es existieren noch eine Reihe von Färbungsmethoden, für die meisten Fälle aber dürfte man mit der obigen Vorschrift vollkommen auskommen.

Bacillus der Tuberkulose.

Dem Tuberkelbacillus begegnen wir im Sedimente alkalisch, neutral und sauer reagierender Harn bei tuberkulösen Affektionen im Urogenital-Apparate sowohl als auch bei allgemeiner Miliartuberkulose. Sein morphologisches wie tinktorielles Verhalten ist zu sehr bekannt, als dass es hier weiter erwähnt werden müsste. Für den Nachweis dieses wichtigsten pathogenen Mikroben ist zunächst eine richtige Sedimentgewinnung im Glas oder durch die Centrifuge geboten. — Ist der Harn reich an Salzen (Phosphaten oder Uraten), so können dieselben sehr störend auf die Darstellung von Präparaten einwirken, indem die Salze schlecht trocknen, beim Erwärmen sich auflösen oder zersetzen, wodurch natürlich die Haupterfordernisse eines Präparates, Reinheit und Sauberkeit, wesentlich beeinträchtigt werden. In solchen Fällen nun behandelt man den betreffenden Urin mit einer konzentrierten wässerigen Borax-Borsäurelösung (4:4:100, Reagens Sehlen), welche das salzige Sediment, Phosphate oder Urate, auflösst, die übrigen Körper aber, Formelemente und Mikroorganismen intakt lässt. Manchmal gelingt es auch durch die Centrifuge eine Trennung zwischen dem salzigen und eiterigen

Sediment zu erreichen: die untere Schicht enthält gewöhnlich die spezifisch schwereren Salze, während die obere Schicht die Mikroorganismen und den Eiter einschliesst. Das erhaltene Sediment kann direkt mittels der Pipette in kleinen Portionen auf Deckgläsehen gebracht oder auf einem genetzten Filter gesammelt und dann von demselben mit einer vorher ausgeglühten und abgekühlten Platinöse auf verschiedene Deckgläschen in kleinen Mengen übertragen werden. Auf die so beschickten Deckgläschen wird ein zweites Gläschen gelegt, durch Reibung unter sanftem Drucke zwischen den Fingerspitzen eine feine durchsichtige Schicht erzielt, dieselbe an der Luft gegen Staub geschützt, während ein paar Minuten getrocknet und hierauf dreimal mässig schnell durch die Flamme eines Bunsen- oder Spiritus-Brenners gezogen. Da das Sediment, wenn es z. B. mit der Pipette entnommen wird, auf dem Deckgläschen durch die reichliche Harnwasserbeimengung meist nur sehr langsam eintrocknet, so kann man die Entfernung des überschüssigen Wassers leicht dadurch bewerkstelligen, dass man die beschickten Deckgläschen während kurzer Zeit in einen Exsikkator legt. Rascher kommt man zum Ziel, wenn man die Gläschen vorsichtig mit den Fingerspitzen über die Flamme hält. Die Fingerspitzen sind ein scharfes Reagenz auf die Wärme und verhüten in unserem Falle ein Anbrennen des eiweisshaltigen Untersuchungsmaterials. Ist das Wasser grösstenteils entfernt, so werden je zwei Gläschen in bekannter Weise an einander abgezogen.

Für die Färbung der Präparate existieren viele und gute Vorschriften, wie u. a. nach Fraenkel, Koch, Ehrlich u. a. m. Besonders hervorheben möchte ich die Methode Ziehl-Nelsen (Karbolfuchsin; 5%ige wässerige Karbolsäurelösung wird mit einer konzentrierten alkoholischen Fuchsinlösung bis zur Sättigung versetzt). Man kann nun das Präparat langsam oder rasch färben indem man entweder die Deckgläschen mit der bestrichenen Fläche nach unten in einem Uhrgläschen mit der Ziehlschen Lösung während ca. 40 Minuten schwimmen lässt, oder aber das ganze erhitzt bis die Farbflüssigkeit Dämpfe ausstösst. Die Deckgläschen werden für einige Sekunden in eine 15—20%ige Salpetersäure gelegt bis die ursprünglich dunkelrote Farbe grünblau geworden ist und hierauf in einem Schälchen mit 70%igem Alkohol solange entfärbt, bis die Präparate höchstens noch einen schwachen Rosa-Farbenton zeigen. Man spült nun mit destilliertem Wasser ab und färbt in der bekannten Art mit Methylenblau nach. Die Präparate werden in Kanadabalsam oder Glycerin eingelegt und repräsentieren sich die Bazillen dann als rote Stäbchen im blauen Gewebe.

Der auf Tuberkulose verdächtige Urin kann im Anfangsstadium der Krankheit klar sein, ist aber meist trübe, gewöhnlich von saurer Reaktion und relativ geringem Eiweissgehalt, welcher in der Mehrzahl der Fälle nur dem beigemengten Eiterserum entspricht. — Werden im Harnsedimente Tuberkelbacillen gefunden, so ist Tuberkulose im uropoëtischen System erwiesen. Diese kann sich auf die harnleitenden Organe allein

erstrecken. Nierentuberkulose ist als erwiesen zu betrachten, wenn wir im Sedimente ausserdem noch auf Form-Elemente der Nieren, besonders Nieren-Epithelien stossen. Siehe übrigens „Sediment bei Nierentuberkulose“ Fig. Nr. 104.

Fig. Nr. 81 zeigt die Tuberkelbacillen in der gewöhnlichen Form ihres Auftretens im Harnsedimente.

Fig. Nr. 82 führt uns einen Fall von tuberkulöser Pyelitis vor.

Fig. Nr. 83 zeigt die Tuberkelbacillen in Haufen angeordnet; eine seltene Form.

f) Tierische Parasiten.

Figur Nr. 84.

Echinokokken.

In unseren Breitengraden trifft man die Echinokokken, welche den Jugendzustand der im Darme des Hundes lebenden Taenia echinococcus vorstellen, zuweilen an, namentlich wo Mensch und Hund eng zusammenleben.

Im Harnsedimente begegnen wir den Echinokokken meist nur in Fragmenten. Unter dem Mikroskop erkennt man sie an den Scoleces und deren Haken. Die Entleerung derselben aus dem Urin erfolgt unter kolikartigen Schmerzen. Der Urin enthält gewöhnlich Eiweiss in mässiger Menge; bei vorher vereitertem Echinokokkus treten natürlich zahlreiche Leukocyten auf.

Figur Nr. 85 u. 86.

Distoma haematobium (nach von Jaksch).

Die Eier dieses zu den Trematoden gehörenden Parasiten werden im blutigen Harnsediment in heissen Ländern, vorzugsweise Ägypten, wo die Hälfte der Bevölkerung an diesem Wurm leidet, gefunden. Der Wurm erzeugt neben Diarrhöen besonders Hämaturien. Der Urin enthält neben Blut oft noch Fett und Eiter. Die Eier des Parasiten sind gewöhnlich 12 mm lang, 4—6 mm breit, an dem einen Ende zugespitzt oder in einen spitzen Stachel auslaufend.

Figur Nr. 87.

Filaria Sanguinis Hominis (nach von Jaksch).

Dieser zu den Nematoden gehörende Parasit wird in den tropischen und subtropischen Gegenden (Indien, China, Japan, Queensland, Ägypten, Algier, Tunis etc.) häufig durch Mosquitostiche auf den Menschen übertragen und wird im Urin angetroffen, wenn auch das Blut reich an Filarien ist.

Der Wurm, welcher die Larve einer im geschlechtsreifen Zustande fadenförmigen Filarie von ca. 40 mm Länge ist, ist 30 mm lang und 0,0075 mm breit, von cylinderförmigem Körper mit stumpfem Kopfe und sich verjüngendem bandartigen Schwanze. Sehr oft wird mit den Parasiten eine grössere Menge Eiter und Schleim eliminiert: es kommt zuweilen auch vor, dass wir diesen Filarien im Sediment scheinbar ganz normaler Urine begegnen. Wahrscheinlich sind es auch diese Würmer, welche die tropische Hämaturie verursachen.

III. Teil.

Allgemeine Sedimente unter normalen und bestimmten pathologischen Verhältnissen.

Figur Nr. 88.

Sediment eines normalen sauren Harnes.

Überlässt man frisch eliminierten, in einem reinen Gefäss aufgefangenen Harn während einiger Stunden der Ruhe, so sieht man in demselben gewöhnlich nach Verfluss dieser Zeit eine durchsichtige leichte Schleimwolke (nubecula). Diese Schleimwolke enthält stets einige plattenförmige, bisweilen auch runde Epithelien neben einzelnen Leukocyten, häufig trifft man daneben noch einige Salze, wie z. B. Urate und Calciumoxalate an. Im weiblichen Urin treffen wir im Gegensatz zum männlichen in der Schleimwolke stets reichlicher Epithelien an: es ist diese Erscheinung auf die natürliche Abstossung der Epithelien der Vulva und Vagina zurückzuführen.

Figur Nr. 89.

Sediment eines stark alkalischen Harnes.

Sedimente wie sie uns Fig. Nr. 89 vorführt treffen wir unter pathologischen Verhältnissen überall da im Harne, wo derselbe bereits schon in der Harnblase in die ammoniakalische Gärung übergegangen ist. Im vorliegenden Sediment finden wir besonders reichlich phosphorsaure Ammoniak-Magnesia neben Ammonurat und einer Masse von Mikroben, spez. Bacterium ureae, welche die Ursache der Harnstoff-Spaltung sind. — Unter normalen Verhältnissen kann der Harn ebenfalls alkalische Reaktion annehmen, so

z. B. nach reichlichem Genusse von Vegetabilien; dieses gilt besonders für Früchte (Äpfel, Trauben, Birnen etc.), welche ihre fruchtsauren Salze im Organismus in Karbonate umsetzen; ferner im Zustande der Verdauung bei Absonderung des sauren Magensaftes. Die Sedimentbildung ist in solchen Fällen natürlich weniger prägnant als wie in Fig. Nr. 89. In pathologischen Fällen rührt, wie bereits gesagt, die alkalische Reaktion meistens nur von der Zersetzung des Harnstoffes im Organismus und Umsetzung desselben in Ammonkarbonat her (daher auch der unangenehm penetrante Geruch solcher Urine!), ferner bei stark anämischen Zuständen, durch Beimengungen von Blut (Hämaturie) und Eiter (Cystitis) etc. — Lässt man sauer reagirenden Harn stehen, so geht die Reaktion desselben nach und nach — normaliter aber selten vor 8 Tagen — in die alkalische über, ein Vorgang, der bei hoher Zimmertemperatur, bei Gegenwart von organisierten Beimischungen, wie Epithelien, Leukocyten, Albumin beschleunigt wird. Wir erhalten dann aus solchen Urinen ebenfalls genau dasselbe Sediment wie oben beschrieben.

Figur Nr. 90.

Sediment eines neutralen Harnes.

Das Sediment enthält neutralen phosphorsauren Kalk, Calciumdiphosphat in Krystallen neben amorphem phosphorsaurem Kalk, Epithelien und einzelnen Leukocyten und kann relativ häufig bei Personen beobachtet werden, welche an neurasthenischen Zuständen leiden, ferner bei Dyspepsien während der Verdauungsperiode etc.; siehe im übrigen „Phosphate“ Seite 9 und 10. — Auch bei ganz normalen Urinen, welche während 1 oder 2 Tagen im Glase aufgehoben stehen, begegnen wir hin und wieder dergleichen Niederschlägen; der Niederschlag ist hier um so intensiver an Phosphaten, je weiter sich die betr. Urine von ihrer ersten sauren Reaktion entfernt haben.

Figur Nr. 91.

Sediment eines stark sauren Harnes.

Stärker sauer als normal wird der Harn bei allgemein gesteigertem Stoffwechsel, bei vermehrter Muskelanstrengung und Zufuhr von Säuren. Unter pathologischen Verhältnissen finden wir eine Zunahme der Acidität bei allen fieberhaften Zuständen, bei der harnsauren Diathese und der Leukämie. — Aus solch stark sauer reagierenden und konzentrierten Urinen sondern sich oft sehr rasch beim Stehen an der Luft (meist auch infolge der Abkühlung) Sedimente von bedeutendem Umfange ab. Ein solches Depôt führt uns Bild Nr. 91 vor: Harnsäure in verschiedenen Formen und Anlagerungen neben amorphen Uraten; (s. im übrigen die Abschnitte „Harnsäure“).

Figur Nr. 92.

Sediment bei Spermatorrhoë.

Das dem Urin beigemengte Sperma verursacht je nach der Menge desselben eine geringere oder stärkere Trübung des Harnwassers, welches sich makroskopisch in nichts von einem Harn unterscheidet der durch Schleim getrübt ist. Der Geruch eines solchen Harnes ist oft fade, eigentümlich fremdartig. Die Sedimentbildung geht bei spermahaltigen Urinen, namentlich mittels Anwendung der Centrifuge, rasch von statten. Das Sediment selbst enthält massenhaft Spermatozoën neben kleinen, runden Epithelien (der Hoden); häufig finden wir auch zwischen den Spermatozoën noch Krystalle von Tripelphosphaten.

Figur Nr. 93.

Sediment bei Vaginitis.

Bei Vaginitis treffen wir im Urine oft makroskopisch kleine weisse Flocken an, die sich unter dem Mikroskop als fetzenartig abgestossene Konglomerate von Platten-Epithelien entpuppen. Ebenso begegnen wir in solchen Fällen dann auch den charakteristisch geformten Vaginal-Epithelien. Häufig treten bei Vaginitis auf den Epithelien Ablagerungen von Fett und Fettsäure-Nadeln auf. Leukocyten sind in vermehrter Menge stets vorhanden. Da die Vaginitis häufig gonorrhoischen Ursprunges ist, dürfte die Untersuchung des Vaginalsekretes auf Gonokokken in vielen Fällen indiciert sein.

Figur Nr. 94.

Sediment in einem Falle von Cystitis acuta, saure Reaktion.

Der Urin ist in sämtlichen eliminierten Teilen getrübt (Unterschied von Urethritis gonorrhoica), enthält zahlreiche Leukocyten, ferner noch rote Blutkörperchen und mässig viele Blasen-Epithelien. Bakterien sind nicht vorhanden, daher auch die saure Reaktion. Bei grösserem Eitergehalt des Urins in solchen Fällen wird eine dem Eiterserum entsprechende Menge Eiweiss nachweisbar.

Figur Nr. 95.

Sediment in einem Falle von Cystitis acuta, alkal. Reaktion.

Im Sedimente des alkalisch reagierenden trüben Urins treffen wir Bakterien an neben den bekannten Krystallen von Tripelphosphat und Ammonurat. Blasen-Epithel sowie rote Blutkörperchen sind in mässiger Menge vorhanden. Infektion von der Urethra her.

Figur Nr. 96.

Sediment in einem Falle von Cystitis chronica, alkal. Reaktion.

Der ebenfalls stets trübe Urin kann sauer, alkalisch oder neutral reagieren. Reagiert er sauer, so sind die Leukocyten gewöhnlich noch gut erhalten; im vorliegenden Falle aber, in welchem der Urin bereits in der Blase in die alkalische Reaktion übergegangen ist, repräsentieren sich die Leukocyten infolge der zersetzenden Wirkung des Ammoniaks aufgequollen. Massenhaft viele Bakterien neben Blasen-Epithel, und Tripelphosphate sind ebenfalls vorhanden. Ist die Zersetzung des Urins schon sehr weit vorgeschritten, so nimmt derselbe infolge der Einwirkung des Ammoniaks auf den Eiter häufig geléeartige Beschaffenheit an; die Leukocyten sind dann nicht mehr erkennbar. Eine solche Beschaffenheit des Urines ist für die Cystitis chronica charakteristisch. Filtrieren wir den Urin, so finden wir je nach dem Eitergehalte desselben Eiweiss in mässiger Menge neben Mucin.

Für die Unterscheidung der Frage ob die Trübung des Urines von Cystitis oder Nephritis herrührt, diene folgendes: Bei einer Cystitis ist, wie bereits oben erwähnt, der Eiweissgehalt entsprechend dem beigemengten Eiterserum ein nur äusserst mässiger, bei Nephritis chronica dagegen relativ beträchtlich. Nach Senator sind die Leukocyten, welche bei Nephritis im Urin auftreten in der Mehrzahl einkernig, während die bei Cystitis vorkommenden Eiterzellen meist polynukleär sind. Ein eventuelles Auffinden von Cylindern entscheidet natürlich sofort die Diagnose.

Figur Nr. 97.

Sediment bei Stauungshyperämie der Niere (mit Albumin).

Der Urin ist sauer, stark konzentriert, dick, undurchsichtig und mit Uraten und Harnsäure gesättigt. Die Farbe ist der Konzentration entsprechend dunkel, das spezifische Gewicht hoch und schon nach wenigen Minuten Stehens scheidet der Urin ein umfangreiches Sedimentum lateritium ab. Albumin ist in geringer Menge vorhanden. Im Sediment selbst finden wir ausser einer Menge von harnsauren Salzen, zahlreiche Harnsäure-Krystalle, Epithelien und Leukocyten, in mässiger Menge Cylindroide neben hyalinen Cylindergebilden. Blut fehlt.

Figur Nr. 98.

Sediment bei Stauungshyperämie der Niere (ohne Albumin), Passagere Form.

Der Harn ist trübe, konzentriert, reich an harnsauren Salzen und unterscheidet sich zunächst von den oben beschriebenen durch das Fehlen von Albumin. Im Sedimente fehlen die hyalinen Cylinder, dagegen sind Cylindroide vorhanden. Neben den Uraten stossen wir auch häufig auf Krystalle

von Calciumoxalat. Dieser Art von Sedimenten begegnete ich ausserordentlich häufig in Urinen der genannten chemischen und physikalischen Beschaffenheit und dürften dieselben auf Rechnung einer in den meisten Fällen sehr rasch wieder vorübergehenden Anomalie im Sekretionsapparat der Niere zu setzen sein. Ich wählte für diese Art der Stauungshyperämie die Bezeichnung: Passagere Form (siehe im übrigen weiteres S. 28 „Cylindroide").

Figur Nr. 99.

Sediment bei akuter Nierenentzündung (Nephritis acuta), Anfangsstadium.

Die Harnmenge ist meist vermindert, häufig besteht Anurie. Der Albumingehalt ist beträchtlich, bis 1 Prozent. Der Urin ist trübe, durch Beimischung von Blut dunkel gefärbt. Die Reaktion ist trotz der Blutbeimischung fast stets sauer. Im Sedimente stossen wir auf zahlreiche Formelemente: rote, oft zum Teil schon ausgelaugte Blutkörperchen, meist spärlich Leukocyten, Epithel der Nierenkanälchen neben einzelnen Platten-Epithelien der Blase, hyaline, zum Teil mit Blutkörperchen, Leukocyten und Nieren-Epithelien bedeckte Cylinder.

Schon nach kurzer Zeit des Bestehens einer akuten Nephritis ändert sich das Bild, indem dann die Nieren-Epithelien fettig degenerieren und neben den bereits beschriebenen Cylindern granulierte und auch oft wachsartige Gebilde aufzutreten pflegen.

Figur Nr. 100.

Sediment in einem Falle von subchronischer Nephritis, entzündliche Fettniere.

Der Harn wird meist in verminderter Menge eliminiert, ist gewöhnlich trübe und von blasser Farbe. Der Eiweissgehalt ist wechselnd, jedoch nie so bedeutend wie bei der akuten Form. Im Sedimente fehlen die roten Blutzellen, dagegen finden sich Leukocyten neben freiem Fett (Fetttröpfchen und Fettsäurenadeln). Die Nierenkanälchen-Epithelien sind zum Teil fettig degeneriert, ebenso finden wir auf den in relativ grosser Anzahl vorhandenen Cylindergebilden Fettauflagerungen. Diese Form der entzündlichen Fettnieren pfropft sich gerne auf Infektionskrankheiten, besonders Scharlach auf.

Figur Nr. 101.

Sediment in einem Falle von subchronischer Nephritis (chronisch-hämorrhagische Form).

Die Urinmenge ist ebenfalls meist unter die Norm herabgesetzt. Der Urin ist trübe, dunkel, nicht selten blutig tingiert. Reaktion ist gewöhnlich sauer; Albumingehalt ebenfalls wechselnd, jedoch gleichfalls nicht die Höhe

erreichend wie bei der akuten Form. Das Sediment enthält zahlreiche rote Blutkörperchen intakt und ausgelaugt, in mässiger Anzahl Leukocyten, Nieren-Epithelien, hyaline und granulierte Cylindergebilde.

Figur Nr. 102.

Sediment bei chronischer Nephritis (Nierencirrhose, Granularatrophie).

Die Menge des eliminierten Harns ist sehr schwankend, in der Mehrzahl der Fälle aber vermehrt. Der Harn selbst ist meist völlig klar, blassgelb, spezifisches Gewicht gewöhnlich niedrig, Reaktion schwach sauer. Eiweiss in geringer Menge ist zeitweise vorhanden, zeitweise fehlend, immer aber in Urinen von verschiedenen Tageszeiten, wenn auch nur in Spuren vorhanden. Der Urin sedimentiert im allgemeinen sehr langsam (Anwendung der Centrifuge deshalb sehr geboten!). Im Sediment finden wir neben spärlichen Leukocyten und Epitheln der Nierenkanälchen vereinzelte hyaline Cylindergebilde, hin und wieder mit kleinen Fettkörnchen besetzt.

Figur Nr. 103.

Sediment in einem Falle von chronischer Nephritis kurz vor dem letalen Ausgang.

Im vorliegenden Falle war der Urin klar, konzentriert, von höherem, spez. Gewicht, dunkelgelber Farbe und saurer Reaktion. Die Menge war weit unter der Norm (1500 ccm), der Eiweissgehalt beträchtlich. Im Sediment fanden sich eine Menge der verschiedensten Harncylinder, hyaline, granulierte und wachsartige Formen, z. T. bereits fettig degeneriert, ferner Nieren-Epithel, z. T. ebenfalls in Fettdegeneration übergegangen und Leukocyten in relativ reichlicher Anzahl. Patient starb zwei Tage nach der Untersuchung.

Figur Nr. 104.

Sediment in einem Falle von Nierentuberkulose.

Urin blassgelb, trübe, zahlreiche makroskopisch kleine, weisse Bröckelchen suspendiert enthaltend. Die Reaktion sauer, der Eiweissgehalt relativ gering.

Das Sediment enthält Blutpigmentschollen, rote Blutzellen, zahlreiche Leukocyten, Nieren-Epithelien, bereits z. T. fettig degeneriert, Platten-Epithelien, hyaline und granulierte Cylinder. Tuberkelbacillen (Nachweis derselben s. betr. Abschnitt) waren in reichlicher Menge nachweisbar.

Figur Nr. 105.

Sediment in einem Falle von Pyelitis calculosa.

Bei der akuten Form der Pyelitis ist die Harnmenge gewöhnlich vermehrt, die Reaktion des trüben, oft hochrot gefärbten Urins meist sauer. Der Eiweissgehalt ist mässig, doch immerhin grösser als dem beigemengten

LANE LIBRARY

Eiterserum entsprechend. Im Sedimente finden wir, wenn der Pyelitis Steine als Ursache zu Grunde liegen, fast stets kleinere oder grössere Konkremente von Harnsäure, harnsauren Salzen, Calciumoxalat neben vielen Leukocyten roten Blutzellen und Schleimhaut-Epithelien.

Figur Nr. 106.

Verunreinigungen der Sedimente.

Zufällige wie oft absichtliche Verunreinigungen kommen im Harn öfters vor und können den Ungeübten leicht zu Täuschungen führen. Unser Bild zeigt uns links oben Fettropfen in verschiedenen Grössenverhältnissen, da neben Federfahnen mit schlankem Stiel und spitzem Ausläufer, dazwischen-Amylumkörner, ausgezeichnet durch ihre konzentrische Schichtung, Luftblasen, Trichomonas vaginalis. Rechts oben und unten Wollfasern, daneben Seiden- und Leinwandfäserchen, in der Mitte und auf der linken Seite unterhalb der Fettropfen Baumwollfasern.

LANE LIBRARY

Tafel I.

Figur No. 1.

Sedimentirglas.

1/3 natürl. Grösse.

Figur No. 2.

Centrifugalmaschine

nach Prof. Gärtner, Wien.

Cliché durch Herrn F. Hugershoff in Leipzig erhalten.

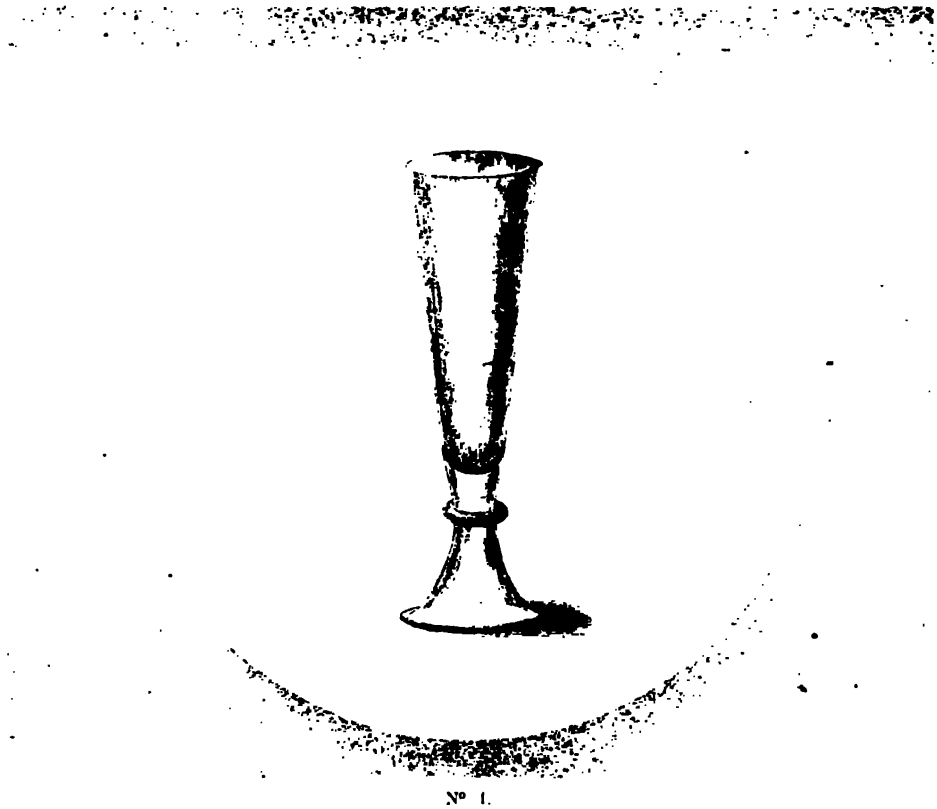

Nº 1.

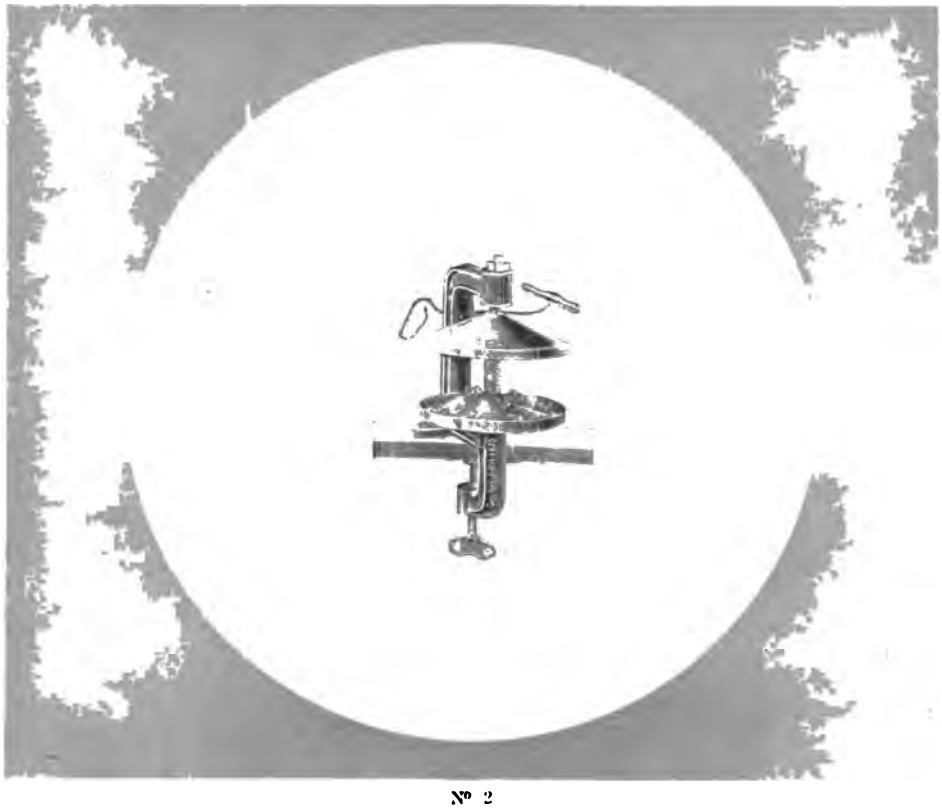

Nº 2

I. Theil.

Tafel II.

Figur No. 3.

Harnsäure (Tafelförmige Kristalle),

gewöhnlichste Formen im Harnsedimente.

Oc. 1, Obj. 6 Leitz.

Figur No. 4.

Harnsäure (in Tonnenform).

Oc. 1, Obj. 6 Leitz.

№ 3.

№ 4.

Tafel III.

Figur No. 5.

Harnsäure (in Drusen und Rosetten).

Oc. 1, Obj. 6 u. 8 Leitz.

Figur No. 6.

Harnsäure (bei Concrementen).

Keulenform.

Oc. 1, Obj. 6 u. 8 Leitz.

№ 5.

№ 6.

Tafel IV.

Figur No. 7.

Harnsäure in Dumbells.

Oc. 1, Obj. 6 Leitz.

Figur No. 8.

Harnsäure (farblos).

Dargestellt aus Harnsediment durch Einwirkung von Salzsäure.

Oc. 1, Obj. 6 Leitz.

N° 7



N° 8.

Tafel V.

Figur No. 9.

Natron- u. Kali-Urat.

Oc. 1, Obj. 6 Leitz.

Figur No. 10.

Ammon-Urat.

Oc. 1, Obj. 6 u. 8 Leitz.

N° 9.

N° 10.

Tafel VI.

Figur No. 11.

Tripelphosphat.

Gewöhnliche Form im Sediment.

Oc. 1, Obj. 6 Leitz.

Figur No. 12.

Tripelphosphat.

Seltnere Form.

Oc. 1, Obj. 6 u. 8 Leitz.

Nº 11

Nº 12

Tafel VII.

Figur No. 13.

Tripelphosphat.

Seltenste Form, z. T. auch künstlich dargestellt (s. Text vorne).

Oc. 1, Obj. 6 u. 8 Leitz.

Figur No. 14.

Neutraler phosphorsaurer Kalk

in Krystallen und Lamellen und amorpher phosphors. Kalk.

Oc. 1, Obj. 6 Leitz.

N° 13.



N° 14

Tafel VIII.

Figur No. 15.

Phosphorsaure Magnesia.

Oc. 1, Obj. 6 Leitz.

Figur No. 16.

Calciumoxalat

in den verschiedenen Formen.

Oc. 1, Obj. 6 Leitz.

N° 15

N° 16

Figur No. 17.

Gyps.

Oc. 1, Obj. 6 Leitz.

Figur No. 18.

Calciumcarbonat.

Oc. 1, Obj. 6 Meyer.



No 15

No 16

Tafel X.

Figur No. 19.

Leucin.

Oc. 1, Obj. 6 Meyer.

Figur No. 20.

Bilirubin,

umkristallisirt aus Chloroform auf dem Objektträger.

Oc. 1, Obj. 6 Leitz.



№ 19.

№ 20.

Tafel XI.

Figur No. 21.

Salpetersaurer Harnstoff.

Oc. 1, Obj. 6 u. 8 Leitz.

Figur No. 22.

Cystin.

Oc. 1, Obj. 6 u. 8 Leitz.

Nº 21.

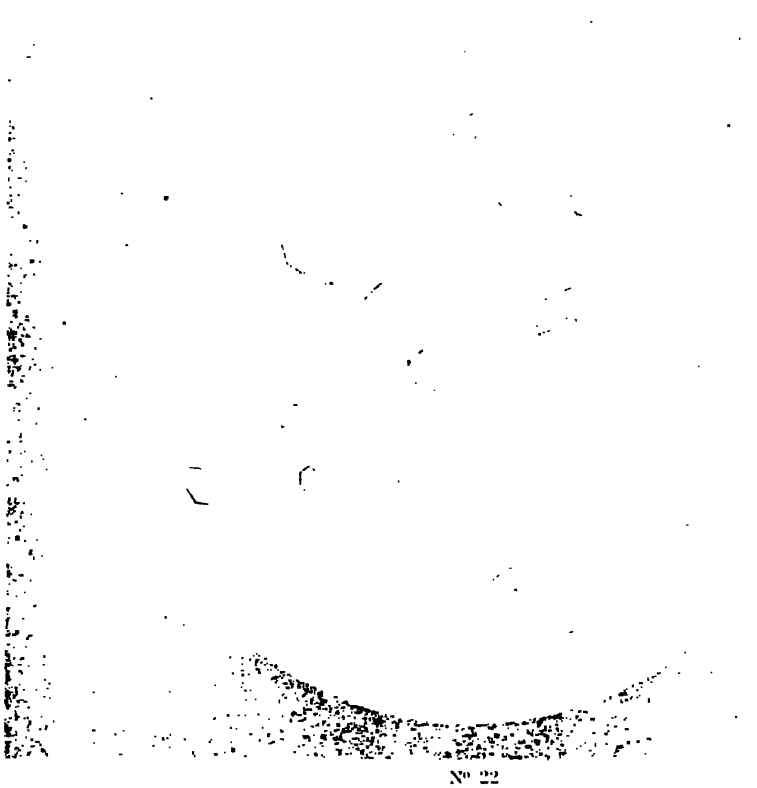

Nº 22

Tafel XII.

Figur No. 23.

Tyrosin.

Oc. 2, Obj. 6 Meyer

Figur No. 24.

Hippursäure.

Oc. 1, Obj. 6 u. 8 Leitz.



N° 23



N° 24

Tafel XIII.

Figur No. 25.

Xanthin.

Oc. 1, Obj. 6 u. 8 Leitz.

Figur No. 26.

Indigo.

Oc. 1, Obj. 6 Meyer.

N° 25

N° 26

Tafel XIV.

Figur No. 27.

Fett und Fettsäure-Nadeln.

Oc. 2, Obj. 6. u. 8 Meyer.

Figur No. 28.

Cholesterin.

Oc. 2, Obj. 6 u. 8 Meyer.

Nº 27



Nº 28

Tafel XV.

Figur No. 29.

Phenylglycosázon

aus diabetischem Harn dargestellt.

Oc. 2, Obj. 6 u. 8 Meyer.

Figur No. 30.

Haeminkristalle.

Oc. 2, Obj. 6 u. 8 Meyer.

N° 30

II. Theil.

Figur No. 31.

Platten-Epithelien.

Oc. 2, Obj. 6 Meyer.

Figur No. 32.

Platten-Epithelien

aus Blase und Vagina in Konglomeraten.

Oc. 2, Obj. 6 Meyer.

Tafel XVII.

Figur No. 33.

Epithel der Blase.

Ein- und zwei-kernig, polygonale Gebilde, der oberen Lage entstammend.

Oc. 2, Obj. 6 Meyer.

Figur No. 34.

Epithelien aus der Pars prostatica und Pars bulbosa.

Oc. 2, Obj. 6 Meyer.

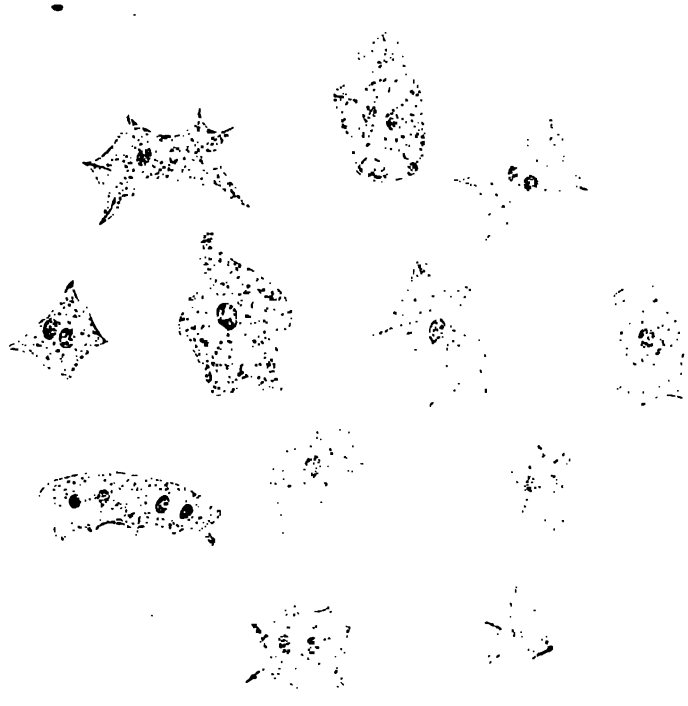

Nº 33

Nº 34

Tafel XVIII.

Figur No. 35.

Runde Epithelien.

Oc. 2, Obj. 6 Meyer.

Figur No. 36.

Geschwänzte Epithelien.

Teils mit unipolarem, teils mit bipolarem Fortsatz.

Oc. 2, Obj. 6 Meyer.



N° 35



N° 36.

Tafel XIX.

Figur No. 37.

Vaginal-Epithelien.

Oc. 2, Obj. 6 Leitz.

Figur No. 38.

Cylinder-Spindel-Epithelien.

Oc. 2, Obj. 6 Meyer.



№ 35

№ 36

Tafel XX.

Figur No. 39.

Nieren-Epithelien.

Oc. 2, Obj. 6 Meyer.

Figur No. 40.

Nieren-Epithelien.

Verfettet.

Oc. 2, Obj. 6 Meyer.

Nº 39

Nº 40

Tafel XXI.

Figur No. 41.

Epithel-Detritus.

Körnig und fettig degenerirte Epithelien, Kerne der Zellen teilweise noch vorhanden.

Oc. 2, Obj. 6 Meyer.

Figur No. 42.

Rote Blutkörperchen.

Intakt und in Geldrollenform (Gewöhnliche Formen).

Oc. 2, Obj. 6 Meyer.



N° 41

N° 42

Tafel XXII.

Figur No. 43.

Blutkörperchen,

ausgelaugt, d. h. vom Farbstoff befreit.

Oc. 2, Obj. 6 u. 8 Meyer.

Figur No. 44.

Blutkörperchen.

Stechapfelform in stark saurem Urin.

Oc. 2, Obj. 6 Meyer.

Tafel XXIII.

Figur No. 45.

Blut-Coagula.

Natürliche Grösse.

Figur No. 46.

Leukocyten.

Oc. 2, Obj. 6 Meyer.



N° 45

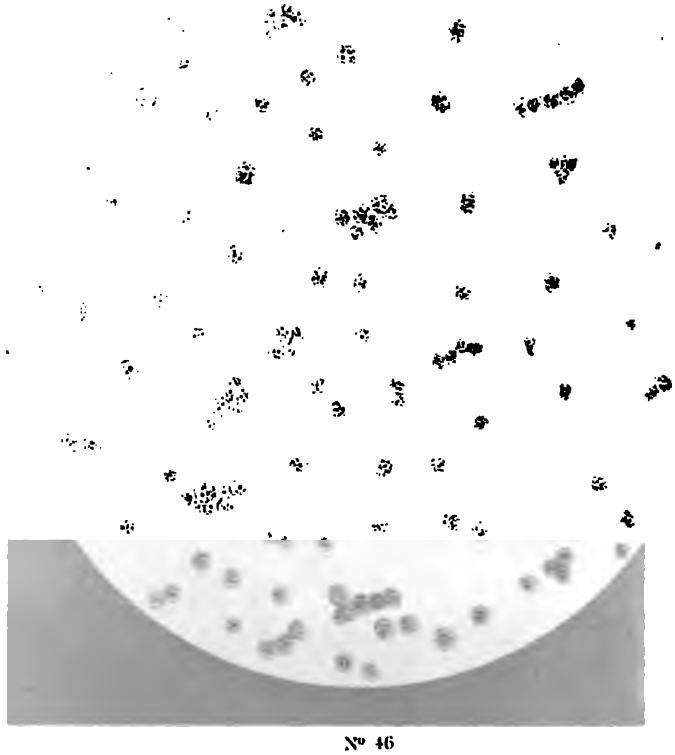

N° 46

Tafel XXIV.

Figur No. 47.

Leukocyten

nach Behandlung mit Essigsäure.

Oc. 2, Obj. 6 u. 8 Meyer.

Figur No. 48.

Leukocyten.

Fettig degenerirte und solche aus ammoniakal. Harn.

Oc. 2, Obj. 6 Meyer.

Nº 47



Nº 48

Tafel XXV.

Figur No. 49.

Urat- und Ammonurat-Cylinder.

Oc. 2, Obj. 6 u. 8 Meyer.]

Figur No. 50.

Schleim-Cylinder.

Mit und ohne Essigsäure-Behandlung.

Oc. 2, Obj. 6 u. 8 Meyer.

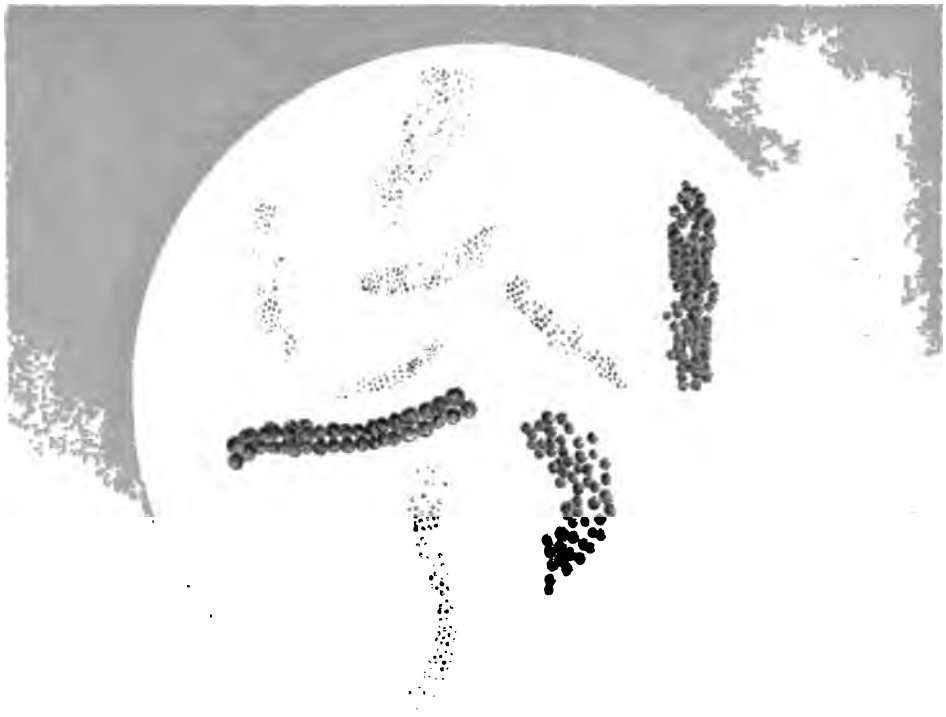

Nº 49



Nº 50

Tafel XXVI.

Tafel XXV.

Tafel XXVII.

Figur No. 53.

Hoden-Cylinder.

Oc. 2, Obj. 6 Meyer.

Figur No. 54.

Hyaline-Cylinder.

Oc. 2, Obj. 6 u. 8 Meyer.

N° 53

N° 54.

Tafel XXVIII.

Figur No. 55.

Hyaline Cylinder,

z. T. mit Leukocytenauflagerung.

Oc. 2, Obj. 6 u. 8 Meyer.

Figur No. 56.

Hyaline-Cylinder

mit Leukocyten und Nieren-Epithel besetzt.

Oc. 2, Obj. 6 u. 8 Meyer.



N° 55

N° 56

Tafel XXIX.

Figur No. 57.

Granulirte Cylinder.

Oc. 2, Obj. 6 Meyer.

Figur No. 58.

Granulirte Cylinder,

fettig degenerirt, z. T. auch mit Leukocytenauflagerung.

Oc. 2, Obj. 6 Meyer.

Nº 55

Nº 56

Tafel XXX.

Figur No. 59.

Blut- und Blutschatten-Cylinder.

Oc. 2, Obj. 6 Meyer.

Figur No. 60.

Epithelial-Cylinder.

Intact und fettig degenerirt.

Oc. 2, Obj. 6 u. 8 Meyer.

No. 59

No. 60

Tafel XXXI.

Figur No. 61.

Eitercylinder und Eiterpfröpfe.

Oc. 2, Obj. 6 u. 8 Meyer.

Figur No. 62.

Wachscylinder.

Oc. 2, Obj. 6 u. 8 Meyer.



N° 61



N° 62

Tafel XXXII.

Figur No. 63.

Spermatozoën.

Oc. 2, Obj. 8 Meyer.

Figur No. 64.

Sperma.

Oc. 2. Obj. 6 Meyer.

N° 63

N° 64

Tafel XXXIII.

Figur No. 65.

Urethralfaden.

Normal.

Oc. 1, Obj. 6 Leitz.

Figur No. 66.

Epithelfaden bei Urethrorrhoë.

Oc. 2, Obj. 6 Meyer.

N° 65.

N° 66

Tafel XXXIV.

Figur No. 67.

Urethralfaden mit Epithel.

Oc. 2, Obj. 6 Meyer.

Figur No. 68.

Urethralfaden mit Spermatozoën.

Oc. 2, Obj. 6 Meyer.



N° 67

N° 68

Tafel XXXV.

Figur No. 69.

Urethralfaden mit Leukocyten

bei Gonorrhoë.

Oc. 2, Obj. 6 Meyer.

Figur No. 70.

Urethralfaden mit langgezogenen Leukocyten

bei Gonorrhoë.

Oc. 2, Obj. 6 Meyer.

Nº 69

Nº 70

Tafel XXXVI.

Figur No. 71.

Zottenkrebs — Krebsepithelien.

Oc. 2, Obj. 6 Meyer.

Figur No. 72.

Penicillium glaucum.

Oc. 2, Obj. 6 Meyer.

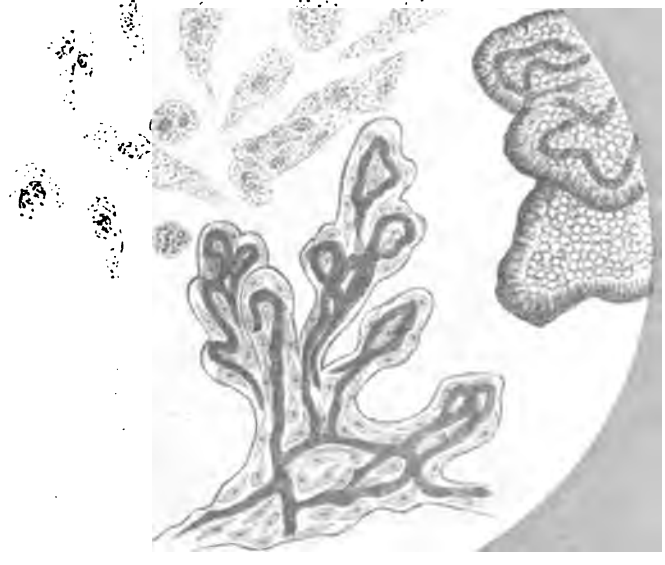

N° 71

N° 72

Tafel XXXVII.

Figur No. 73.

Saccharomyces — Sarcina — Bacterium ureae etc.

Oc. 2, Obj. 6 Meyer.

Figur No. 74.

Micrococcus urae

aus alkalischem Harn, Zoogloeahäufchen bildend.

Oc. 2, Obj. 6 Meyer.

N° 73

N° 74

Tafel XXXVIII.

Figur No. 75.

Bacterium coli (ungefärbt)

im Sedimente eines sauren eiterhaltigen Kernes.

Oc. 2, Obj. 6 Meyer.

Figur No. 76.

Micrococcen,

gefärbt mit Methylenblau, intra und extracellulär, aus Eiterurin.

1/12 homog. Oel-Immersion.



N° 75.

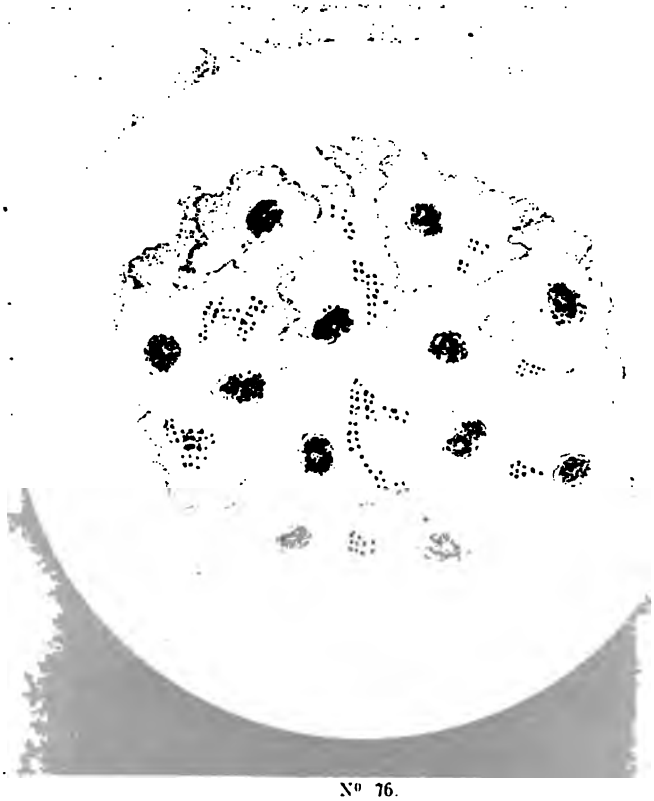

N° 76.

Tafel XXXIX.

Tafel XXXVIII.

Tafel XXXX.

Figur No. 79.

Gonococcen,

gefärbt mit Fuchsin. Subacute Infection.

1/20 homog. Oel-Immersion.

Figur No. 80.

Gonococcen,

Gefärbt mit Methylenblau. Chronische Infection.

Gonococcen teils intra teils extracellulär.

1/20 homog. Oel-Immersion.

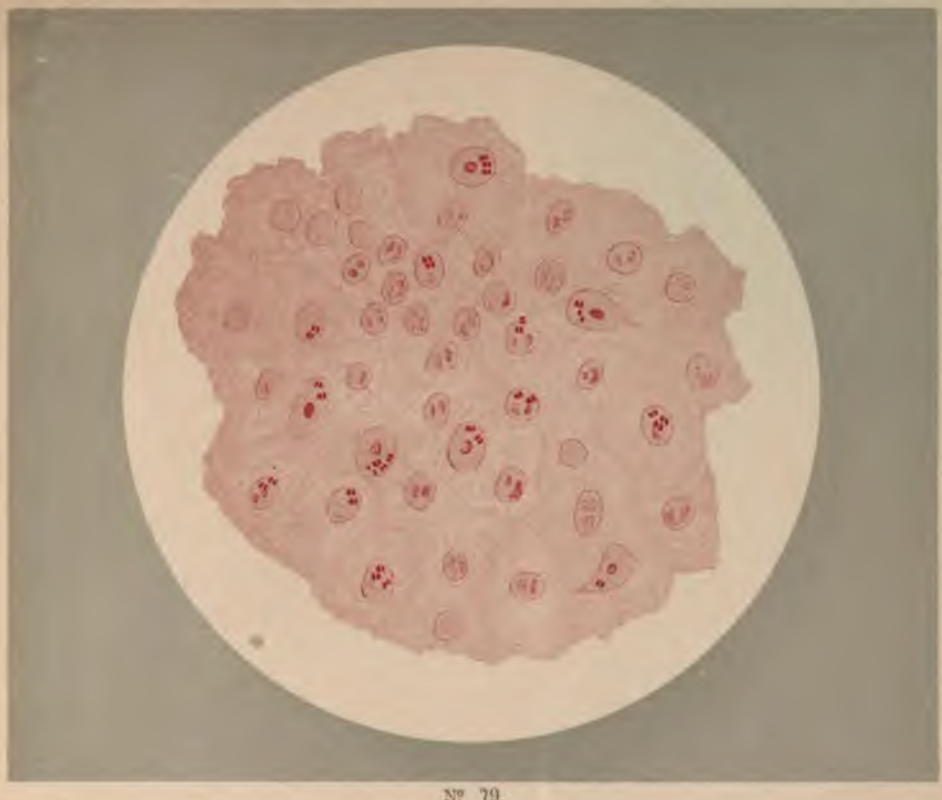

№ 79.

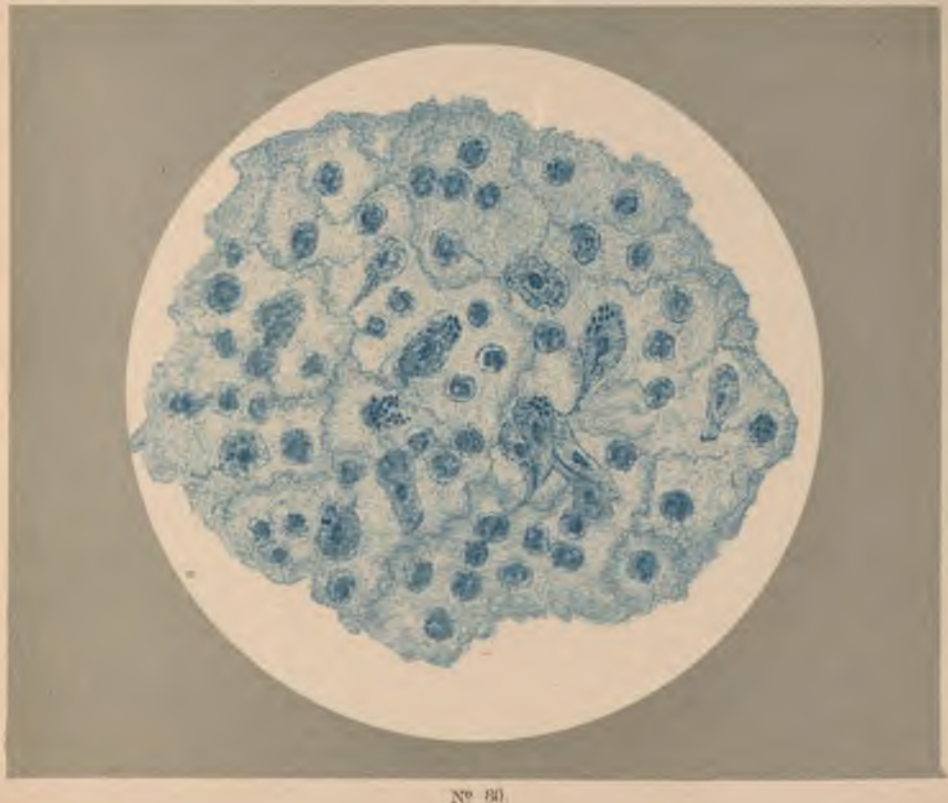

№ 80.

Tafel XXXXI.

Figur No. 81.

Tuberkelbazillen (gewöhnliche Form).

Gefärbt mit Carbolfuchsin, gegengefärbt mit Methylenblau.

1/20 homog. Oel-Immersion.

Figur No. 82.

Tuberkelbazillen (seltenere Form)

aus einem Falle tuberculös. Pyelitis.

Gefärbt mit Carbolfuchsin, gegengefärbt mit Methylenblau.

1/20 homog. Oel-Immersion.

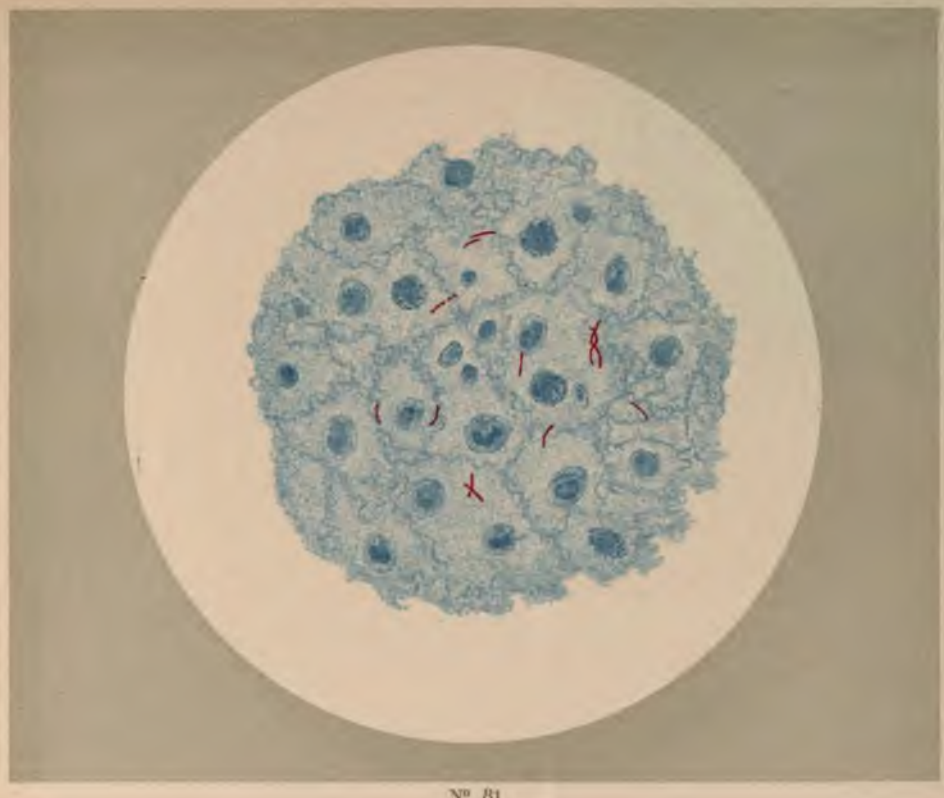

Nº 81.

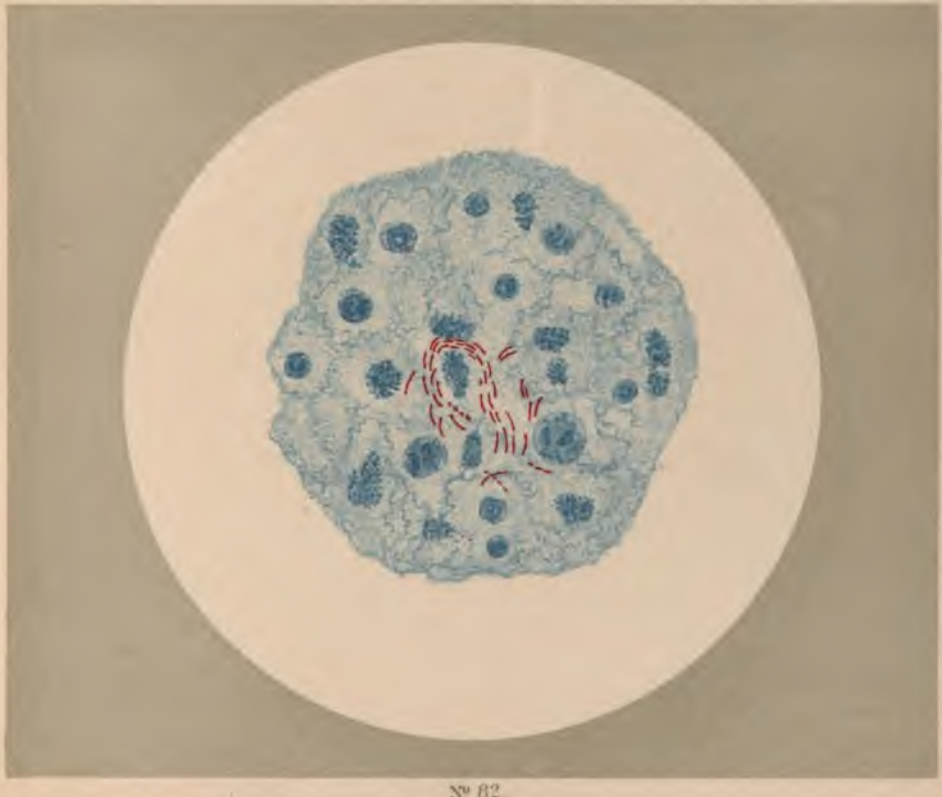

Nº 82.

Tafel XXXXII.

Figur No. 83.

Tuberkelbazillen (in Haufen angeordnet)

aus einem Falle weit vorgeschrittener Nierentuberculose, seltene Form.

Gefärbt mit Carbolfuchsin, gegengefärbt mit Methylenblau.

$^1/_{20}$ homog. Oel-Immersion.

Figur No. 84.

Echinococcenhacken mit Membranfetzen.

Oc. 2, Obj. 8 Meyer.

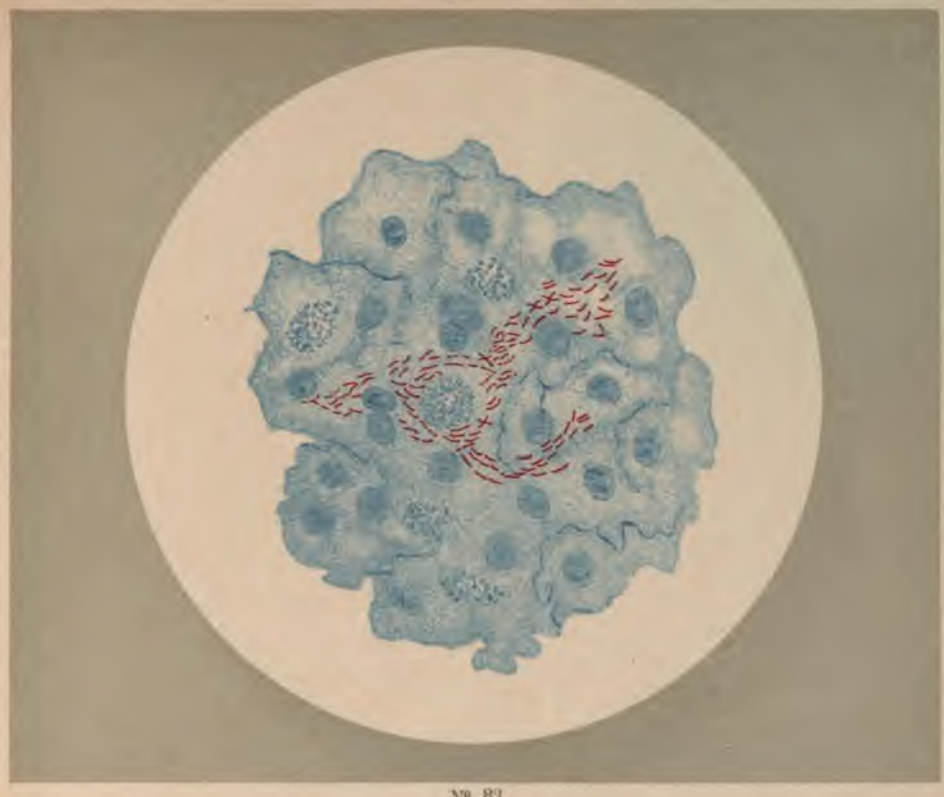

Nº 83.

Nº 84.

Tafel XXXXI.

Figur No. 85.

Distoma haematobium.

Nach v. Jaksch.

Figur No. 86.

Eier von Distoma haematobium

im Harnsedimente.

Nach v. Jaksch.

N° 85

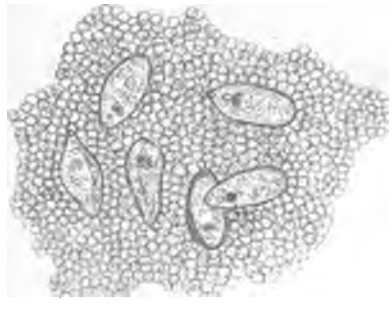



N° 86

Tafel XXXXIV.

Figur No. 87.

Filaria Sanguinis hominis.

Nach v. Jaksch.

(III. Theil.)

Figur No. 88.

Sediment eines normalen, sauren Harnes.

Oc. 2, Obj. 6 Meyer.

N° 87

N° 88

III. Theil.

Tafel XXXXV.

Figur No. 89.

Sediment eines stark alkalischen Harnes.

Oc. 2, Obj. 6 Meyer.

Figur No. 90.

Sediment eines neutralen Harnes.

Oc. 2, Obj. 6 Meyer.



N° 89

Tafel XXXXVI.

Figur No. 91.

Sediment eines stark sauren Harnes.

Oc. 2, Obj. 6 Meyer.

Figur No. 92.

Sediment bei Spermatorrhoeë.

№ 91.

№ 92.

Tafel XXXXVII.

Figur No. 93.

Sediment bei Vaginitis.

Oc. 2, Obj. 6 Meyer.

Figur No. 94.

Sediment in einem Falle von Cystitis acuta.

Saure Reaction.

Oc. 1, Obj. 6 Leitz.

Tafel XXXXVIII.

Tafel XXXXVII.

Tafel XXXXIX.

Figur No. 97.

Sediment bei Stauungshyperämie der Niere.

Mit Albumin.

Oc. 2, Obj. 6 Meyer.

Figur No. 98.

Sediment bei Stauungshyperämie der Niere.

Ohne Albumin, passagere Form.

Oc. 1, Obj. 6 Leitz.

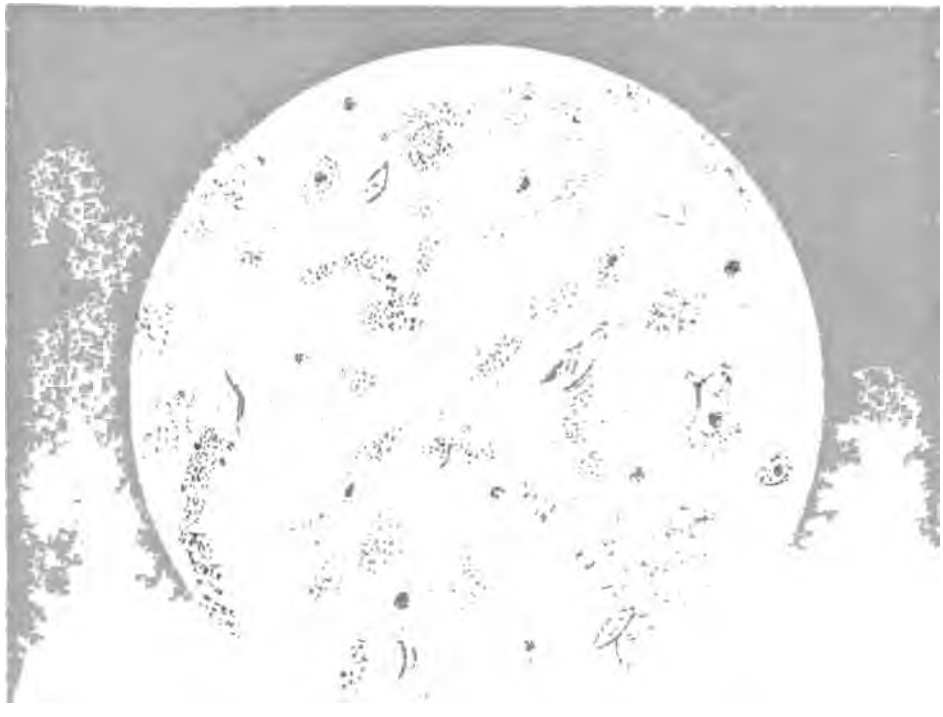

Nº 97

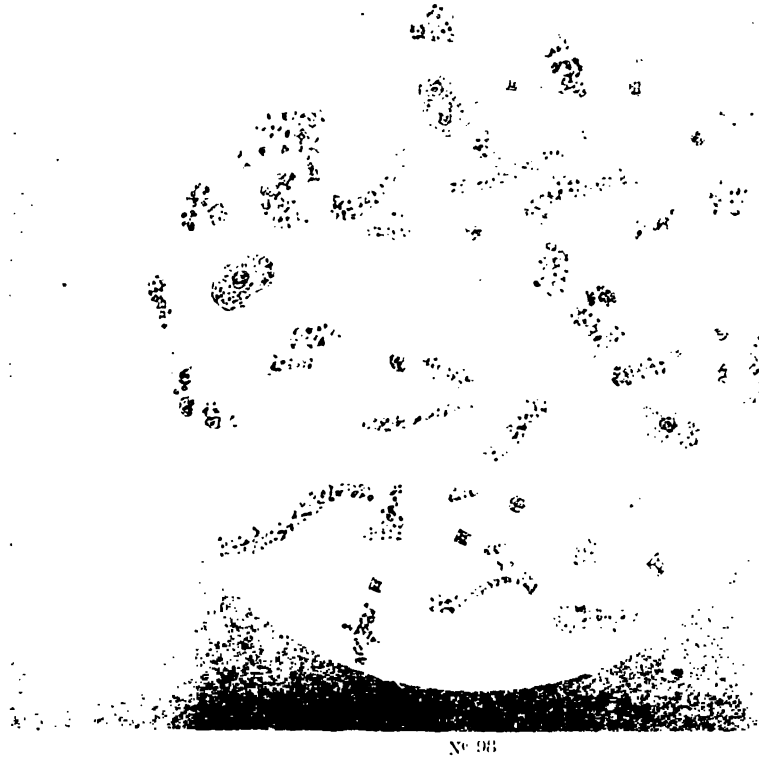

Nº 98

Tafel L.

Figur No. 99.

Sediment bei acuter Nephritis.

Anfangsstadium.

Oc. 1, Obj. 6 Leitz.

Figur No. 100.

Sediment in einem Falle von subchronischer Nephritis, entzündliche Fettniere.

Oc. 1, Obj. 6 Leitz.



N° 90



Tafel LI.

Figur No. 101.

Sediment in einem Falle subchronischer Nephritis, chronisch haemorrhagische Form.

Oc. 1, Obj. 6 Leitz.

Figur No. 102.

Sediment bei chronischer Nephritis.

(Nierencirrhose.)

Oc. 1, Obj. 6 Leitz.



N° 101.



N° 102.

Tafel LII.

Figur No. 103.

Sediment in einem Falle schwerer, chronischer Nephritis,

kurz vor dem letalen Ausgange.

Oc. 2, Obj. 6 u. 8 Meyer.

Figur No. 104.

Sediment in einem Falle von Nierentuberculose.

Oc. 1, Obj. 6 Leitz.

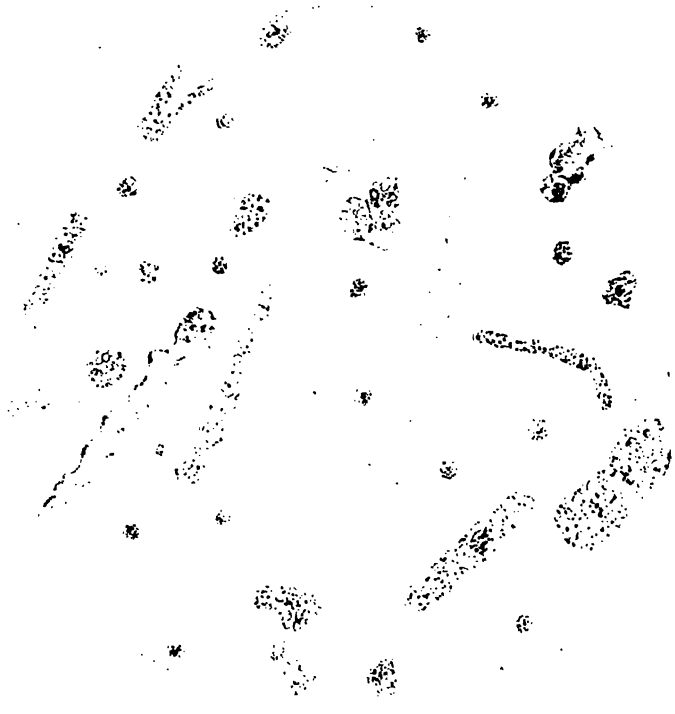

№ 103.



№ 104.

Tafel LIII.

Figur No. 105.

Sediment in einem Falle von Pyelitis calculosa.

Figur No. 106.

Verunreinigungen der Sedimente.



N° 105



N° 106

Verlag von J. F. Bergmann in Wiesbaden.

Soeben erschien:

Weitere

Beiträge zur Blutlehre.

Von

Dr. Alexander Schmidt,

Professor ord. der Physiologie an der kaiserl. Universität Dorpat.

Nach des Verfassers Tode herausgegeben.

Inhalt:

I. Ueber den kolloidalen Faserstoff.
II. Ueber die Abspaltung des Thrombins von seiner unwirksamen Vorstufe (Prothrombin) und die Beeinflussung dieses Vorganges durch die Neutralsalze der Alkalien und Erdalkalien.
III. Ueber die angebliche spezifische Bedeutung der Kalksalze für die Faserstoffgerinnung.
IV. Ueber die Abhängigkeit der Mengen des Faserstoffes von gewissen äusseren die Gerinnung beeinflussenden Einwirkungen.
V. Zur Kenntniss des Protoplasmas und seiner Derivate.

Preis Mk. 7.—.

Grundriss

der

pathologischen Anatomie.

Von

Dr. Hans Schmaus,

erster Assistent am pathol. Institut und Privatdozent an der Universität München.

Zweite vermehrte Auflage.

Mit 205 Holzschnitten. — Preis M. 12.— broch., M. 13.60 gebunden.

Von den Urtheilen der Presse über die erste Auflage sei u. a. nachfolgendes wiedergegeben:

. . . . Das Buch soll die Mitte einhalten zwischen den grösseren Lehrbüchern der pathologischen Anatomie und den kleinen Abrissen. **Es ist in erster Linie für den Anfänger bestimmt und soll ihm in compendiöser Form neben einer Uebersicht über Inhalt und Zusammenhang des Gesammtgebietes auch die Möglichkeit bieten, sich die wichtigsten Detailkenntnisse** anzueignen.

. . . Alles in allem ist daher nicht zu bezweifeln, dass das Buch in den Kreisen, für die es bestimmt ist, viele Anhänger gewinnen wird.

Deutsche med. Wochenschrift.

Verlag von J. F. Bergmann in Wiesbaden.

Physiologische Studien

aus

Instituten der Universität Budapest.

Redigirt von

Dr. Arpád Bokai, Dr. Ferdinand Klug, Dr. Otto Pertik, Professoren

und

Dr. W. Goldzieher,

Privatdozent an der Universität Budapest.

Preis Mk. 5.—.

Inhalt: Untersuchungen über Magenverdauung. Von Prof. Ferd. Klug. — Experimentelle Untersuchungen zur Therapie der Cyanvergiftungen. Von Dr. Joh. Antal. — Das Verhältniss des Nervus vagus und Nervus accessorius Willisii zum Herzen. Von Dr. Friedr. Vas. — Ueber den Einfluss des Wassers auf den Organismus. Von Dr. Armin Landauer. — Ueber den Einfluss des Alkohols auf den Eiweisszerfall im Organismus. Von Dr. Zachar. Donogány und Dr. Nik. Tibáld. — Experimentelle Untersuchungen über den feineren Mechanismus der Kehlkopfmuskulatur. Von Dr. J. Neuman.

Die

Therapeutischen Leistungen

des

Jahres 1894.

Ein Jahrbuch für praktische Aerzte

bearbeitet und herausgegeben von

Dr. Arnold Pollatschek,

Brunnen- und prakt. Arzt in Karlsbad.

VI. Jahrgang. — Preis: Mark 7.—.

Ueber die früher erschienenen Bände liegen u. A. folgende Aeusserungen der Fachpresse vor:

Wir hatten Gelegenheit, bei der Besprechung des I. Bandes darauf hinzuweisen, dass der Verf. es sich zur Aufgabe gestellt hat, der Therapie, dem wechselvollsten und unbeständigsten unter den medicinischen Gebieten, ein nie veraltendes, weil sich alljährlich stets auf's Neue verjüngendes Werk zu widmen, in welchem einmal das Brauchbare aus den vorangegangenen Jahren auf Grund erneuter Empfehlung wieder aufgenommen, und dann das Neue, falls es nur wissenschaftlich einigermassen gesichert und gestützt ist, mit einer auch in die entlegensten Winkel der Litteratur dringenden Spürkraft zusammengetragen und in systematischer, übersichtlicher und fasslicher Form aufgeführt wird. Das Buch, welches von grossem Fleisse nicht minder wie von kritischem Blicke und von Zuverlässigkeit allerorten Zeugniss ablegt, hat sich bereits einen ausgedehnten Freundeskreis errungen. Der Praktiker kann sich mit Leichtigkeit jederzeit über alle neueren therapeutischen Fragen eingehend orientiren und auch das Wie und Warum einer jeden neu angeführten Medikation daraus ersehen. Aber auch der Theoretiker, der bereits einen festen therapeutischen Standpunkt sich gesichert hat, wird es werthvoll und interessant finden, einen Ueberblick und ein anschauliches Bild des jeweiligen Standpunktes der Therapie zu erhalten. So zweifeln wir nicht, dass auch der neue, stattliche und dabei sehr preiswürdige Band sich neue Freunde zu den alten gewinnen wird.

Centralblatt f. klinische Medicin.

Grundriss der chirurgisch-topograph. Anatomie. Mit Einschluss der Untersuchungen am Lebenden. Von Dr. **O. Hildebrand**, Professor an der Universität Göttingen. Mit einem Vorwort von Dr. **Franz König**, ord. Professor der Chirurgie, Geh. Med.-Rath, Direktor der Chirurg. Klinik in Göttingen. Mit 92 theilweise farbigen Abbildungen. M. 7.—, geb. M. 8.—

Klinischer Leitfaden der Augenheilkunde. Von Dr. **Jul. v. Michel**, o. ö. Prof. der Augenheilkunde an der Universität Würzburg. geb. M. 6.—

Grundriss der pathologischen Anatomie. Von Dr. **Hans Schmaus**, I. Assistent am pathologischen Institut u. Privatdozent an der Universität München. Zweite vermehrte Auflage. Mit 205 Abbildungen im Text. M. 12.—

Abriss der pathologischen Anatomie. Von Dr. **G. Fütterer**, vorm. I. Assistent am patholog.-anatom. Institut der Universität Würzburg, z. Z. Professor der patholog. Anatomie und Medicin in Chicago. Zweite Auflage. M. 4.60

Schema der Wirkungsweise der Hirnnerven. Von Dr. **J. Heiberg**, weil. Professor an der Universität Christiania. Zweite Auflage. M. 1.20

Die officinellen Pflanzen und Pflanzenpräparate. Von Dr. **Hugo Schulz**, o. ö. Professor an der Universität Greifswald. Mit 94 Illustrationen. M. 4.60

Anleitung zur qualitativen und quantitativen Analyse des Harns. Von Dr. **C. Neubauer** und Dr. **Jul. Vogel**. Neunte umgearbeitete und vermehrte Auflage von Professor Dr. **H. Huppert** und Professor Dr. **L. Thomas**. M. 15.20, geb. M. 16.60

Anleitung zur Darstellung physiologisch-chemischer Präparate. Von Professor Dr. **Drechsel** in Bern. geb. M. 1.60

Vorlesungen über Pathologie und Therapie der venerischen Krankheiten. Von Prof. Dr. **Eduard Lang** in Wien.

I. Theil: **Pathologie und Therapie der Syphilis.** Zweite umgearbeitete und erweiterte Auflage. M. 14.—
II. Theil I. Hälfte: **Das venerische Geschwür.** M. 1.60
II. Theil II. Hälfte: **Der venerische Katarrh.** M. 4.80
Complet in einen Band geheftet M. 20.40

Pathologie und Therapie der Neurasthenie und Hysterie. Dargestellt von Dr. **L. Löwenfeld**, Specialarzt für Nervenkrankheiten in München. M. 12.65

Grundriss der Augenheilkunde. Unter besonderer Berücksichtigung der Bedürfnisse der Studirenden und praktischen Aerzte. Von Dr. **Max Knies,** Professor a. d. Universität Freiburg. Dritte Auflage. M. 6.—

Die Beziehungen des Sehorgans und seiner Erkrank-

ungen [illegible] **'s und**

seiner [illegible] **niversität**

Freiburg M. 9.—

Die Meth [illegible] **B. Leh-**

mann, [illegible] M. 16.—

Taschenb [illegible] **nostik.**

Von Dr. [illegible] **. Müller,**

Professor [illegible] M. 3.20

Rezepttas [illegible] **)r. Otto**

Seifert, [illegible] M. 2.80

Lehrbuch [illegible] **naarsten,**

Prof. der [illegible] gänzlich

umgearb[illegible] M. 14.60

Lehrbuch [illegible] **Aerzte.**

Von Dr. [illegible] M. 5.40

[illegible] M. 5.60

Die Metl [illegible] **ich der**

gesam[illegible] **ssor Dr.**

Ferd. E[illegible] 2 Tafeln.

M. 12.—

Lehrbuch [illegible] **Michel in**

Würzbu[illegible] M. 21.60

Die Unte [illegible] **und Be-**

handlu[illegible] M. 6.40

Kurzer Leitfaden der Refractions- u. Accommodations-Anomalien. Eine leicht fassliche Anleitung zur Brillenbestimmung. Bearbeitet von **H. Schiess,** Professor der Augenheilkunde an der Universität Basel. M. 2.50

Die Harnuntersuchungen und ihre diagnostische Verwerthung. Von Dr. **B. Schürmayer.** geb. M. 2.—

LANE MEDICAL LIBRARY

To avoid fine, this book should be returned on or before the date last stamped below.

JUL 11 '25

APR 27 '26

Verlag von J. F. Bergmann in Wiesbaden.

Untersuchungen über die Peptonurie. Von Hofrath Prof. Dr. **Ernst Stadelmann**, dirig. Arzt am städtischen Krankenhause. Preis M. 4.—.

Ueber die tieferen eiternden Schimmelerkrankungen der Haut und über deren Ursache. Beobachtungen und Untersuchungen aus der Göttinger chirurgischen Poliklinik. Von Dr. **F. J. Rosenbach**, Professor in Göttingen. Mit 1 Tafel in Farben und 5 Tafeln in Lichtdruck. Preis M. 4.60.

Zur Lehre von der Innervation der Pupillenbewegung. Von Dr. **E. P. Braunstein**, Privatdozent an der Universität Charkow. (Aus dem physiolog. Laboratorium der Universität zu Charkow.) Preis M. 4.—.

Beiträge zur Physiologie und Pathologie der Hornhautrefraktion. v

Myothermisc

Physiolog. Laborato

Prof. Billroth (Wien), Prof. E
lewsky (Charkow), Prof. Wisli
neck un

Gesamme

o. ö. Profes

Mit 2 lithogra

Inhalt: Billroth und E
— Fick und Wislicenus, U
Experimenteller Beitrag zur Le
zusammenziehung. — Dybkov
beim Starrwerden des Muskels.
Veratrins auf die Muskelfaser.
Zusammenziehung des Muskels.
Muskelzuckung. — Danilew
haltung der Energie bei der M
lewsky, Ergebnisse weiterer t
Blix, Zur Beleuchtung der F
mechanische Arbeit umsetze. —
Fick, Mechanische Untersuch
suche über Wärmeentwickelun

J53 Daiber, A. 33264
D14 Mikroskopie der Harn-
1896 sedimente.

NAME DATE DUE

Garrett Cheney JUL 11 '25

33264

C. W. Kreidel's Verlag in Wiesbaden.

Vorlesungen

über die

Zelle und die einfachen Gewebe

des

thierischen Körpers.

Mit einem Anhang:

Technische Anleitung

zu

einfachen histologischen Untersuchungen.

Von

Dr. R. S. Bergh,

Dozent der Histologie und Embryologie an der Universität Kopenhagen.

Mit 138 Figuren im Texte.

Preis M. 7.—.

Als ein grosser Vorzug dieses Buches erscheint die vergleichend-histologische Betrachtungsweise; sie führt dazu, bei allen Gewebsformen das zur Funktion Wesentliche hervorzuheben und so zur physiologischen Betrachtung der Gewebe hinzuleiten. Ein weiterer Vorzug ist, dass der Verf. zwar blosse Hypothesen darzustellen möglichst vermeidet, aber auch die neuesten Beobachtungen und auf sie gegründete Anschauungen würdigt. Besonders tritt dies in dem Kapitel über das Nervengewebe hervor, in welchem nicht nur die Forschungen von Golgi, Ramón y Cajal, His, Kölliker, van Gehuchten die Grundlage der Darstellung bilden, sondern auch schon die Entdeckungen Lenhossèks und Retzius' über das Nervensystem des Regenwurms und über die Neuroglia dargestellt und durch Wiedergabe ihrer Zeichnungen erläutert werden.

Der Anhang zeichnet sich dadurch aus, dass er auf die Behandlung und Untersuchung mancher sonst weniger beachteter Objekte hinweist. Aber auch solchen wird das Buch sehr nützlich sein, die, nicht in der Lage selber die zahllosen neuen Arbeiten über tierische Histologie zu verfolgen, sich orientieren wollen über die neuen Anschauungen, welche in einigen Kapiteln sich von der vor nicht zu langer Zeit noch herrschenden sehr entfernt haben.

Biolog. Centralblatt.

Soeben ist erschienen:

Vorlesungen

über

allgemeine Embryologie

von

Dr. R. S. Bergh,

Dozent der Histologie und Embryologie an der Universität Kopenhagen.

Mit 126 Figuren im Text.

Preis M. 7.—

Druck der kgl. Universitätsdruckerei von H. Stürtz in Würzburg.